Paratger Le Site www.lemanip.com Tout Est Gratuit

www.lemanip.com

Positions et incidences en radiologie conventionnelle

GUIDE PRATIQUE

À destination du MERM

www.lemanip.com

Paratger Le Site www.lemanip.com Tout Est Gratuit

www.lemanip.com
Paratger Le Site www.lemanip.com Tout Est Gratuit

Positions et incidences en radiologie conventionnelle

Guide pratique

Paratger Le Site www.lemanip.com Tout Est Gratuit

Paratger Le Site www.lemanip.com Tout Est Gratuit

Chaque positionnement de page a un format similaire à cette page d'exemple.

(1) Endroit suggéré pour les informations concernant l'identification du patient. Pour les examens du thorax, cet endroit se situe dans le coin supérieur droit du récepteur d'image (RI).

(2) Position recommandée des cellules pour EA (cellules supérieures D et G sombres comme indiqué sur cet exemple de thorax face PA).

(3) Taille du champ de collimation avec la localisation du RD au centre.

(4) Format recommandé du RI pour un adulte moyen, mis par rapport au patient, soit dans le sens de la hauteur (H), en portrait, soit en transversal (T), en paysage. Grille ou sans grille.

(5) Description de la position du patient.

(6) Localisation et angulation du RD.

(7) Gamme suggérée de DF.

(8) Doses au patient calculées à partir des techniques proposées et des dimensions estimées du champ. (Voir annexe A.)

(9) Gamme suggérée de kV. (Au crayon, kV proposé pour votre service.)

(10) Dimensions de la partie du corps en cm et facteurs techniques estimés pour un patient type de cette page.

(11) Constantes à noter (au crayon) comme étant les meilleures pour un patient mince (M), normal (N) ou gros (G), ou pour des salles déterminées.

(12) Cet espace supplémentaire a été créé pour un couple écran–film spécial ou pour des types particuliers de récepteurs numériques qui nécessitent une adaptation technique.

Thorax, face P

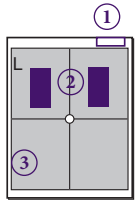

Fig. 1-2. Th
au-dessous de
(femme moy

- 35 × 43 cm H ou T (4)
- Grille

Position (5)

- Debout, menton relevé, mains sur les hanches, paumes tournées en dehors, épaules projetées en avant
- Centrer RD sur T7. Limite supérieure
au-dessus des épaules chez un patient **m**
- Centrer le thorax bilatéralement aux lim
de chaque côté des marges égales; s'assu
de rotation du thorax

(6)

Rayon directeur : RD ⊥, à T7, ou 18–20
proéminente (à peu près au niveau de

DF : 180–300 cm (7)

Collimation : Bord supérieur de la vert
latéralement limites de la peau (8)

Respiration : Prise du cliché à la fin de

Technique : kV (110–125)_____ à

(9)

(10)

	cm	kV	mA	Temps	mAs	
Exemple	22	110/125			3/1,5	1
Salle						
M						
N (11)						
G						
Numérisé						

(12)

4

Paratger Le Site www.lemanip.com Tout Est Gratuit

www.lemanip.com
www.lemanip.com
Mode d'emploi

www.lemanip.com
Paratger Le Site www.lemanip.com Tout Est Gratuit

Chapitre 1

Thorax et paroi thoracique

- Thorax – Remarques sur le positionnement et la radioprotection . . . 2
- Paroi thoracique – Positionnement 3

Thorax adulte

❑ Face PA (B) 4
❑ Profil (B) 5
❑ Profil en chaise ou sur brancard (B) 6
❑ Face AP (B) 7
❑ Face PA et profil, critique . 7
❑ Décubitus latéral (S) 8
❑ Face AP en lordose (S) . . 9
❑ Décubitus latéral et AP, lordose, critique 10
❑ Oblique antérieur (OAD et OAG) (S) 11
❑ Oblique antérieur, critique 12
❑ Face AP et profil des voies aériennes supérieures (S) 13
❑ Face AP et profil des voies aériennes supérieures, critique 14

Thorax en pédiatrie

❑ Face AP (sur table) (B) . . 15
❑ Face AP (en chaise de Lefebvre) (B) 16
❑ Profil (sur table) (B) 17
❑ Profil (en chaise de Lefebvre) (B) 18
❑ Face AP et profil, critique 19

Paroi thoracique

❑ Sternum, oblique (S) 20
❑ Sternum, profil (S) 21
❑ Sternum, oblique et profil, critique 22
❑ Articulations sternoclaviculaires, face PA et obliques (S) . . . 23
❑ Articulations SC, PA et obliques, critique 24
❑ Côtes, face AP ou PA – Au-dessus du diaphragme (B) 25
❑ Côtes, face AP – Au-dessous du diaphragme (B) 26
❑ Côtes, face AP ou PA, critique 27
❑ Côtes, oblique antérieur – PA (B) 28
❑ Côtes, oblique postérieur – AP (B) 29
❑ Côtes – oblique au-dessus et au-dessous du diaphragme, critique 30

(B) De base, (S) Spéciale

Paratger Le Site www.lemanip.com Tout Est Gratuit

Gratuittement

www.lemanip.com

Radiologie et imagerie medicale

Livres,memoires,rapport de stage,courses,radiologie conventionnelle,Scanner,TDM,IRM,Scintigraphie, Medecine nucleaire,Radiotherapie,Radiologie Interventionnelle,Oncologie,Clichees,Cas interpretes,exposes,medecine

https://www.lemanip.com/

www.lemanip.com

Paratger Le Site www.lemanip.com Tout Est Gratuit

Thorax – Remarques sur le positionnement et la radioprotection

Collimation

Réduire la couverture du rayon primaire est une manière très efficace de diminuer l'exposition du patient lors de la radiographie du thorax. Cela nécessite une localisation précise et correcte du rayon directeur (RD).

Localisation correcte du RD

Une localisation correcte du RD au milieu du thorax (T7) permet une très bonne collimation et une protection des zones très radiosensibles de la région cervicale. Elle évite aussi l'exposition des aires abdominales denses sous-diaphragmatiques qui produisent un rayonnement diffusé secondaire aux organes de reproduction radiosensibles.

T7 pour **le thorax PA** peut être repéré en dorsal en référence à C7, la **vertèbre proéminente**.

Pour le **thorax AP**, le RD est incliné caudalement de 3°–5° et localisé sur l'**incisure jugulaire.**

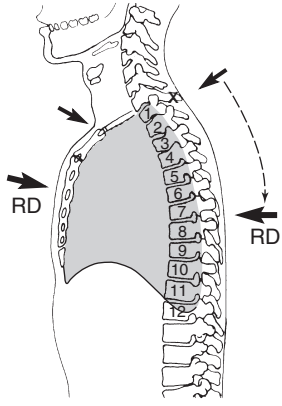

Fig. 1-1. Localisation correcte du RD.

Protège-gonades

La protection doit être utilisée chez les patients en âge de procréer ou plus jeunes.

Protection du diffusé postérieur

Des écrans placés entre le patient et le récepteur d'image peuvent aussi être utilisés pour capter le rayonnement diffusé et secondaire de ces structures susceptible d'atteindre les gonades du patient.

Exposition et dose patient

Les doses patient calculées en mrads sont fondées sur un « modèle » de facteurs d'exposition ; elles sont listées sur chaque page d'incidence, doses à la peau (P), ligne médiane (LM), aux gonades (G), mais aussi à la thyroïde et aux seins pour les incidences spécifiques.

Paratger Le Site www.lemanip.com Tout Est Gratuit

Paratger Le Site www.lemanip.com Tout Est Gratuit

www.lemanip.com

Paroi thoracique – Remarques sur le positionnement

Sternum

L'examen de routine du sternum comprend généralement un profil et un oblique où le sternum est dégagé du bord gauche du rachis et est en projection de l'image homogène du cœur. Un OAD à 15°–20° est un bon complément. La technique en respiration libre permet d'effacer les images du poumon et des côtes qui se superposent au sternum.

Côtes

L'examen de routine dépend du service.

Routine deux images : En routine, on réalise deux images, l'une en **AP ou PA** avec la zone traumatisée la plus proche du récepteur d'image (RI) (en sus- ou sous-diaphragmatique), et l'autre en **oblique** où le rachis est dégagé du côté traumatisé. Dès lors, l'oblique pour un traumatisme des côtes antérieures gauches sera un OAD afin de dégager le rachis de la région traumatisée. L'oblique pour un traumatisme des côtes postérieures droites sera un OPD où le rachis s'éloigne de la zone traumatisée.

Routine trois images : Une autre technique à trois images est imposée dans certains services pour tous les traumatismes de côtes. Elle comprend une **face AP sus- ou sous-diaphragmatique,** un **OPD** et un **OPG** de l'ensemble du thorax.

Au-dessus et au-dessous du diaphragme : Le siège du traumatisme par rapport au diaphragme est important à considérer pour l'examen de routine. Les traumatismes sus-diaphragmatiques nécessitent une moindre exposition (proche de celle d'un cliché de thorax) lorsqu'ils sont pris en **inspiration**; en revanche, les sous-diaphragmatiques nécessitent une exposition proche de celle d'un cliché d'abdomen pris en **expiration**.

Techniques proposées

Les pages de positionnement de ce chapitre comprennent les techniques de base proposées pour l'étude du thorax et des côtes avec un système conventionnel grille-film-écran rapide 400. Les récepteurs d'image numérisée peuvent nécessiter quelques adaptations dans les facteurs d'exposition qui peuvent être notés dans les cases spéciales du tableau présent sur chaque page de positionnement.

www.lemanip.com

Paratger Le Site www.lemanip.com Tout Est Gratuit

Paratger Le Site www.lemanip.com Tout Est Gratuit

Thorax, face PA

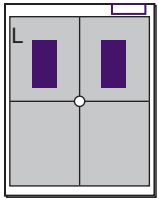

- 35 × 43 cm H ou T
- Grille

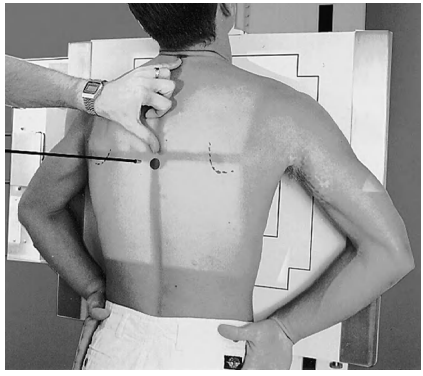

Fig. 1-2. Thorax, face PA (RD ≈20 cm au-dessous de la vertèbre proéminente) (femme moyenne, 18 cm).

Position

- Debout, menton relevé, mains sur les hanches, paumes tournées en dehors, épaules projetées en avant
- Centrer RD sur T7. Limite supérieure du RI à environ 5 cm au-dessus des épaules chez un patient **moyen**
- Centrer le thorax bilatéralement aux limites du RI pour obtenir de chaque côté des marges égales ; s'assurer de l'**absence de rotation** du thorax

Rayon directeur : RD ⊥, à T7, ou 18–20 cm au-dessous de la vertèbre proéminente (à peu près au niveau de la pointe de la scapula)

DF : 180–300 cm

Collimation : Bord supérieur de la vertèbre proéminente ; latéralement limites de la peau

Respiration : Prise du cliché à la fin de la **2e inspiration profonde**

Technique : kV (110–125)_____ à 110 kV

P	17	Thyroïde 1
LM	5	Sein 1

mrad

	cm	kV	mA	Temps	mAs	DF	RI	Grille	F
Exemple	22	110/125			3/1,5	183 cm	Kodak 400	12:1	G
Salle									
M									
N									
G									
Numérisé									

Paratger Le Site www.lemanip.com Tout Est Gratuit

Paratger Le Site www.lemanip.com Tout Est Gratuit

Thorax, profil

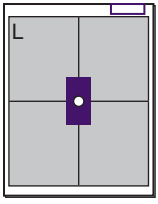

- 35 × 43 cm H
- Grille

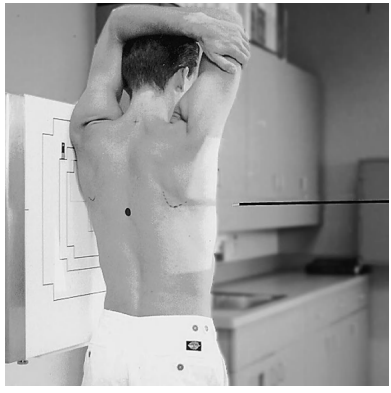

Fig. 1-3. Thorax, profil gauche.

Position

- Debout, côté gauche contre le RI (à moins qu'un profil droit soit indiqué)
- Bras relevés, croisés au-dessus de la tête, menton relevé
- **Profil strict**, pas de rotation ou d'inclinaison. Plan sagittal médian parallèle au RI (Ne pas pousser les hanches contre le RI.)
- Thorax centré sur RD, et sur RI en avant et en arrière

Rayon directeur : RD ⊥, à la partie moyenne du thorax au niveau de T7. En général, RI et RD devraient être abaissés ≈2,5 cm par rapport à PA pour un patient moyen.

DF : 180–300 cm

Collimation : Limite supérieure au niveau de la vertèbre proéminente, latéralement limites antérieures et postérieures de la peau

Respiration : Prise du cliché à la fin de la **2e inspiration profonde**

Technique : kV (110–125)_____ mrad

P	40	Thyroïde	3
LM	35	Sein	9

	cm	kV	mA	Temps	mAs	DF	RI	Grille	F
Exemple	32	125			6	183 cm	Kodak 400	12:1	G
Salle									
M									
N									
G									
Numérisé									

www.lemanip.com
www.lemanip.com
www.lemanip.com

Paratger Le Site www.lemanip.com Tout Est Gratuit

Profil en chaise ou sur brancard

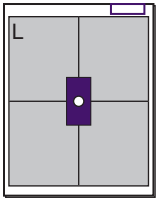

- 35 × 43 cm H
- Grille

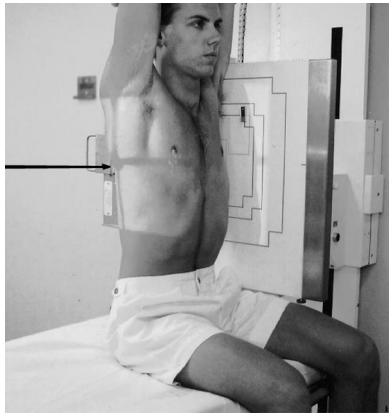

Fig. 1-4. Profil gauche sur brancard.

Position

- Assis, sur brancard ou en chaise
- Bras relevés, croisés au-dessus de la tête ou tenant une barre de support
- Centrer le thorax sur RD, et sur RI en avant et en arrière
- Pas de rotation ou d'inclinaison, plan sagittal médian parallèle au RI, garder le menton relevé

Rayon directeur : RD ⊥, à la partie moyenne du thorax au niveau de T7

DF : 180–300 cm

Collimation : Limite supérieure au niveau de la vertèbre proéminente, latéralement bords antérieurs et postérieurs de la peau

Respiration : Prise du cliché à la fin de la **2e inspiration profonde**

Technique : kV (110–125)_____ mrad

P 40	Thyroïde 3
LM 35	Sein 9

	cm	kV	mA	Temps	mAs	DF	RI	Grille	F
Exemple	32	125			6	183 cm	Kodak 400	12:1	G
Salle									
M									
N									
G									
Numérisé									

Paratger Le Site www.lemanip.com Tout Est Gratuit

Paratger Le Site www.lemanip.com Tout Est Gratuit

www.lemanip.com

Thorax, face AP

Analyse critique

Structures mises en évidence :

- Poumons en totalité des apex aux angles costophréniques

Position :

- Menton suffisamment relevé
- Pas de rotation, articulations SC et bords latéraux des côtes à égale distance du rachis

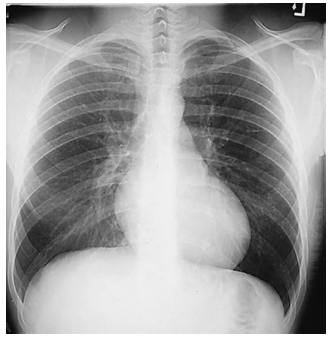

Fig. 1-5. Thorax, face PA.

Exposition :

- Pas de flou cinétique, limites nettes du diaphragme et structures pulmonaires visibles
- Exposition suffisante pour visualiser faiblement les limites des vertèbres thoraciques supérieures et moyennes à travers le cœur et les structures du médiastin

Thorax, profil

Structures mises en évidence :

- Des apex aux angles costophréniques, du sternum aux côtes postérieures

Position :

- Menton et bras levés pour éviter une superposition sur les apex
- Pas de rotation, superposition des parties postérieures des côtes D et G, sauf pour les côtes éloignées du RI (décalage postérieur 1–2 cm) en raison de la divergence du rayonnement

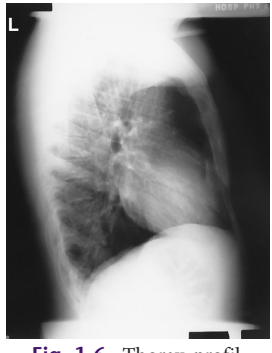

Fig. 1-6. Thorax, profil.

Exposition :

- Pas de flou cinétique, limites nettes du diaphragme et des structures pulmonaires
- Exposition et contraste suffisants pour visualiser les limites des côtes et les structures pulmonaires à travers l'image du cœur.

www.lemanip.com

Paratger Le Site www.lemanip.com Tout Est Gratuit

Paratger Le Site www.lemanip.com Tout Est Gratuit

Décubitus latéral

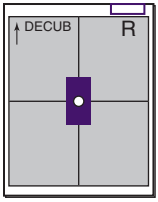

- 35 × 43 cm T en tenant compte du patient
- Grille

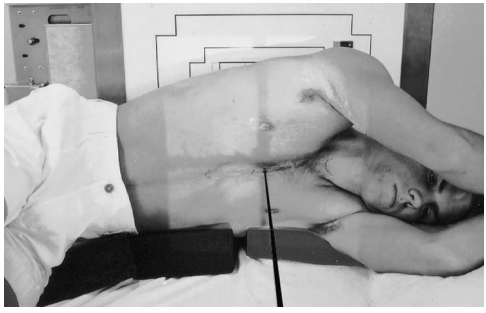

Fig. 1-7. Thorax, décubitus latéral gauche (face AP).

Position

- Patient sur le côté (D ou G, voir Note), coussin sous le patient
- S'assurer de l'immobilité du brancard (bloquer les roues)
- Lever les deux bras au-dessus de la tête, menton relevé
- AP stricte, pas de rotation, RD centré sur le patient au niveau de T7

Rayon directeur : RD horizontal sur T7, 8–10 cm sous l'incisure jugulaire

DF : 180–300 cm avec porte-RI ; 100–110 cm sur table et Potter

Collimation : Sur les quatre côtés des champs pulmonaires

Respiration : Fin de la **2e inspiration profonde**

Note : Pour un éventuel épanchement liquidien (épanchement pleural) mettre le côté suspecté en déclive ; si épanchement gazeux suspecté (pneumothorax), mettre le côté suspecté en haut.

Technique : kV (110–125)_____ mrad

P 22	Thyroïde 6	
LM 7	Sein 17	

	cm	kV	mA	Temps	mAs	DF	RI	Grille	F
Exemple	21	125			3	183 cm	Kodak 400	12:1	G
Salle									
M									
N									
G									
Numérisé									

Paratger Le Site www.lemanip.com Tout Est Gratuit

Paratger Le Site www.lemanip.com Tout Est Gratuit

Face AP en lordose

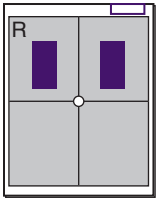

- 35 × 43 cm H
- Grille

Fig. 1-8. Face AP en lordose (dégage mieux les apex pulmonaires).

Position

- Patient se tenant à ≈30 cm en avant du RI, adossé au porte-RI
- Mains sur les hanches, paumes tournées en dehors, épaules avancées vers l'avant
- Centrer au milieu du sternum, sommet du **RI** à 8–10 cm au-dessus des épaules

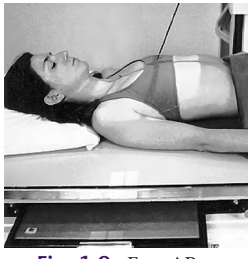

Fig. 1-9. Face AP, décubitus dorsal, RD 15–20° crânial.

Rayon directeur : RD ⊥ au RI, 10–12 cm au-dessous de l'incisure jugulaire
DF : 180 cm
Collimation : Sur les quatre côtés
Respiration : Fin de la **2e inspiration profonde**

Technique : kV (110–125)_____ mrad

P	26	Thyroïde	8
LM	8	Sein	20

	cm	kV	mA	Temps	mAs	DF	RI	Grille	F
Exemple	22	125			3,5	183 cm	Kodak 400	12:1	G
Salle									
M									
N									
G									
Numérisé									

www.lemanip.com

Paratger Le Site www.lemanip.com Tout Est Gratuit

Thorax, décubitus latéral – Face AP

Analyse critique

Structures mises en évidence :

- Champs pulmonaires en totalité incluant les apex et les angles costophréniques

Position :

- Pas de rotation, distance égale des bords latéraux des côtes au rachis

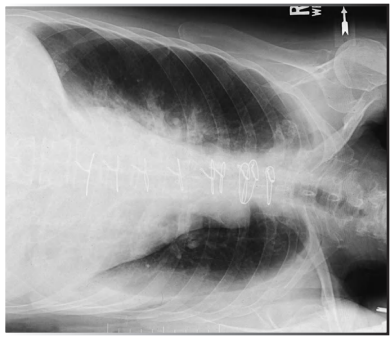

Fig. 1-10. Décubitus latéral gauche.

Exposition :

- Pas de flou cinétique ; diaphragme, côtes et structures pulmonaires nets
- Faible visualisation des vertèbres et des côtes à travers l'image du cœur

Thorax, face AP en lordose

Structures mises en évidence :

- Champs pulmonaires en totalité ; les clavicules doivent se projeter au-dessus des apex

Position :

- Clavicules presque horizontales, au-dessus des apex

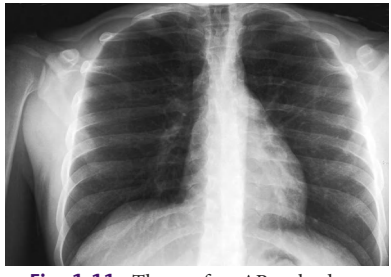

Fig. 1-11. Thorax, face AP en lordose.

- Pas de rotation comme le prouve la distance égale entre les extrémités internes des clavicules et les bords latéraux des côtes et la ligne des épineuses

Exposition :

- Pas de flou cinétique ; diaphragme, cœur et bords des côtes nets
- Densité optique et contraste optimaux pour objectiver les contours vertébraux à travers les structures médiastinales

Paratger Le Site www.lemanip.com Tout Est Gratuit

www.lemanip.com
Paratger Le Site www.lemanip.com Tout Est Gratuit

Thorax, oblique antérieur (OAD et/ou OAG)

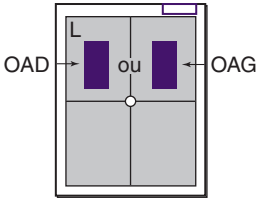

- 35 × 43 cm H
- Grille

Fig. 1-12. OAD 45°.

Position

- Debout, rotation 45°, épaule droite contre le RI (OAD). (Certaines études du cœur nécessitent un OAG avec une rotation de 60° par rapport à la face PA.)
- Bras éloigné du RI reposant sur la tête ou sur le support du RI
- Bras proche du RI laissé pendant, main sur la hanche, garder le menton relevé
- Latéralement, centrer le thorax aux limites du RI ; verticalement, RD sur T7

Rayon directeur : RD ⊥, au niveau de T7
DF : 180 cm
Collimation : Sur les quatre côtés des champs pulmonaires
Respiration : Fin de la **2e inspiration profonde**
Note : La région d'intérêt devra être la plus éloignée du RI sur l'oblique antérieur et la plus proche sur l'oblique postérieur.

Technique : kV (110–125)_____ mrad

P 33	Thyroïde 1
LM 9	Sein 7

	cm	kV	mA	Temps	mAs	DF	RI	Grille	F
Exemple	23	125			4	183 cm	Kodak 400	12:1	G
Salle									
M									
N									
G									
Numérisé									

www.lemanip.com

Paratger Le Site www.lemanip.com Tout Est Gratuit

Thorax, oblique antérieur – OAD et OAG

Analyse critique

Structures mises en évidence :

- Les champs pulmonaires doivent être inclus des apex aux angles costophréniques

Position :

- Avec 45° de rotation, la distance du bord externe des côtes au rachis du côté éloigné au RI devrait approximativement être le double de celle du côté proche du RI

Exposition :

- Pas de flou cinétique ; diaphragme et limites des côtes nets
- Limites vasculaires pulmonaires et contours des côtes estompés à travers le cœur

Note :

- Les obliques antérieurs montrent mieux le côté éloigné du RI
- Une moindre rotation (15°–20°) peut mieux mettre en évidence des zones pulmonaires éventuellement pathologiques
- Les obliques postérieurs étudient mieux le côté proche du RI

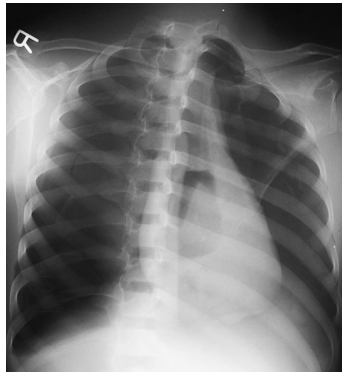

Fig. 1-13. OAD 45°.

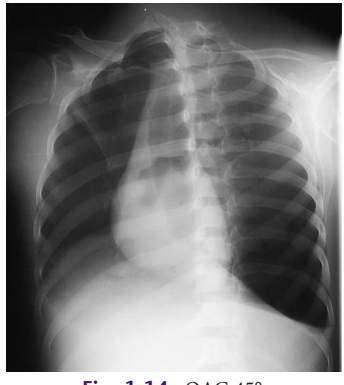

Fig. 1-14. OAG 45°.

Paratger Le Site www.lemanip.com Tout Est Gratuit

Paratger Le Site www.lemanip.com Tout Est Gratuit

Voies aériennes supérieures, face AP et profil (trachée et larynx)

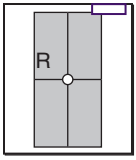

- 24 × 30 cm H ou 30 × 35 cm
- Grille

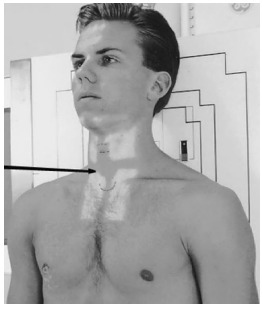

Fig. 1-15. Face AP.



Fig. 1-16. Profil.

Position

- Debout ou assis, centrer les voies aériennes supérieures sur RD
- Bras abaissés, menton légèrement surélevé
- Profil : Abaisser et pousser les épaules vers l'arrière
- Centrer RI au niveau du RD

Rayon directeur : RD ⊥, au milieu de la distance entre le bord inférieur du cartilage thyroïde et l'incisure jugulaire (C6–C7) ; ou ≈5 cm plus bas si la trachée est le site d'intérêt

DF : 180–300 cm

Collimation : à la zone d'intérêt

Respiration : Prise du cliché lors d'une inspiration lente et modérée

Technique : kV (80 ± 5)_____ mrad, deux incidences

P 50	Thyroïde 38	
LM 16	Sein 4	

	cm	kV	mA	Temps	mAs	DF	RI	Grille	F
Exemple	23	125			AP 10 Lat 3	183 cm	Kodak 400	12:1	G
Salle									
M									
N									
G									
Numérisé									

www.lemanip.com

www.lemanip.com

Paratger Le Site www.lemanip.com Tout Est Gratuit

Paratger Le Site www.lemanip.com Tout Est Gratuit

Voies aériennes supérieures, face AP et profil

Analyse critique

Structures mises en évidence :

Face AP et profil

- Larynx et trachée bien vus, remplis d'air

Position :

Face AP

- Pas de rotation, aspect symétrique des articulations sternoclaviculaires
- Mandibule superposée à la base du crâne

Profil

- Visualiser la région cervicale incluant le CAE à la limite supérieure de l'image
- Si le larynx distal et la trachée sont les régions d'intérêt, centrer plus bas pour inclure les zones de C3 à T4 (voir Fig. 1-18)

Exposition :

Face AP

- L'exposition optimale met en évidence la trachée remplie d'air en superposition des vertèbres cervicales et thoraciques

Profil

- L'exposition optimale inclut le larynx rempli d'air et la trachée supérieure non surexposée
- Les vertèbres cervicales et thoraciques apparaissent sous-exposées

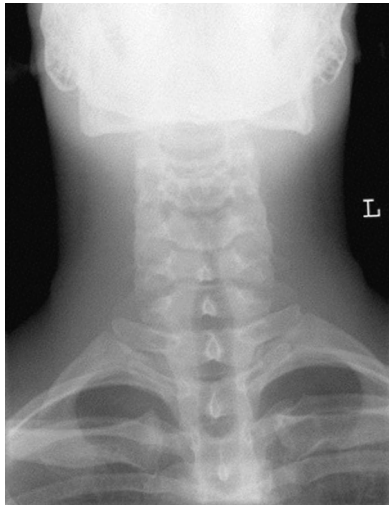

Fig. 1-17. Voies aériennes supérieures, face AP.

Fig. 1-18. Voies aériennes supérieures, profil.

Paratger Le Site www.lemanip.com Tout Est Gratuit

Paratger Le Site www.lemanip.com Tout Est Gratuit

Thorax, face AP en pédiatrie

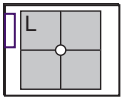

- 18 × 24 cm
  ou 24 × 30 cm T
- Direct sur table
  (écrans, sans grille)

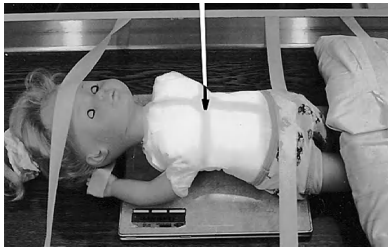

Fig. 1-19. Immobilisation avec bandes et sacs de sable.

Position

- Décubitus dorsal, bras et jambes étendus,
  bandes et sacs de sable ou autre moyen de contention pour les bras et jambes
- Pas de rotation du thorax, protège-gonades sur la région pelvienne
- RI et thorax centrés sur RD

Rayon directeur : RD ⊥, au milieu des champs pulmonaires, ligne intermamelonnaire

DF : 100–120 cm

Collimation : Aux régions pulmonaires

Respiration : Inspiration profonde ; en cas de pleurs, exposer en fin de reprise de l'inspiration

Note : Si une assistance parentale est nécessaire, les parents doivent tenir d'une main les bras au-dessus de la tête en tirant la tête en arrière et en tenant avec l'autre main les jambes vers le bas (fournir tablier et gants plombés).

Technique : kV (70 ± 5)_____ mrad

P	6	GO	CND	M
LM	3		0,1	F

	cm	kV	mA	Temps	mAs	DF	RI	Grille	F
Exemple	1 an	70			1,5	122 cm	Kodak 400	–	P
Salle									
M									
N									
G									
Nouveau-né 3,5 kg		56			1,5	122 cm	Kodak Ped. IP 300	–	P

www.lemanip.com
www.lemanip.com
www.lemanip.com

Paratger Le Site www.lemanip.com Tout Est Gratuit

Thorax, face AP en position verticale (en chaise de Lefebvre) en pédiatrie

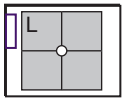

- 18 × 24 cm ou 24 × 30 cm T
- Écrans (sans grille)

Position

- Patient station verticale, jambes dans les ouvertures
- Ajuster la hauteur du siège pour placer les épaules à ≈2,5 cm au-dessous du bord supérieur du RI
- Lever les bras et placer avec douceur mais fermement les sangles de chaque côté du corps pour maintenir les bras levés et la tête en place
- Mettre le marquage D et G à 2,5–5 cm au-dessus de la crête iliaque

Fig. 1-20. Thorax, face AP (6 mois–3 ans). *Avec l'aimable autorisation de MHU SARL.*[*]

Rayon directeur : RD⊥, au milieu des champs pulmonaires, ligne intermamelonnaire

DF : 180–300 cm

Collimation : Sur les quatre côtés des limites des champs pulmonaires

Respiration : Inspiration profonde ; en cas de pleurs, prise du cliché en fin de reprise de l'inspiration

Technique : kV (70 ± 5)_____ mrad

P	5	GO	CND M
LM	3		0,01 F

		cm	kV	mA	Temps	mAs	DF	RI	Grille	F
Exemple		≈1 an	70			3	183 cm	Kodak 400	–	P
Salle										
M										
N										
G										
Numérisé										

Paratger Le Site www.lemanip.com Tout Est Gratuit
www.lemanip.com

Paratger Le Site www.lemanip.com Tout Est Gratuit

Thorax, profil en pédiatrie

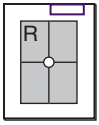

- 18 × 24 cm
  ou 24 × 30 cm H
- Direct sur table
  (écrans, sans grille)

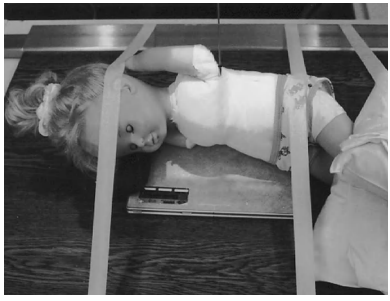

Fig. 1-21. Thorax, profil (avec bande et sacs de sable).

Position

- Sur le côté, bras levés, tête entre les bras
- Immobiliser les bras avec des bandes ou des sacs de sable ; s'assurer du profil strict
- Jambes fléchies ; sécuriser avec des bandes et des sacs de sable ou par un bandage autour des jambes et hanches. Protège-gonades sur la région pelvienne.

Rayon directeur : RD ⊥, au milieu des champs pulmonaires, niveau de la ligne intermamelonnaire

DF : 100–120 cm

Collimation : Sur les quatre côtés des champs pulmonaires

Respiration : Inspiration profonde ; en cas de pleurs, prise du cliché en fin de reprise de l'inspiration

Note : Si une assistance parentale est nécessaire, les parents doivent tenir d'une main les bras au-dessus de la tête en tirant la tête en arrière et en tenant avec l'autre main les jambes vers le bas (fournir tablier et gants plombés).

Technique : kV (75 ± 5)_____ mrad

P	15	GO	CND M
LM	7		0,2 F

	cm	kV	mA	Temps	mAs	DF	RI	Grille	F
Exemple	≈1 an	75			3	122 cm	Kodak 400	–	P
Salle									
M									
N									
G									
Nouveau-né 3,5 kg									

www.lemanip.com

Paratger Le Site www.lemanip.com Tout Est Gratuit

Thorax, profil en position verticale (en chaise de Lefebvre) en pédiatrie

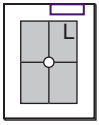

- 18 × 24 cm
  ou 24 × 30 cm H
- Écrans (sans grille)

Position

- Dans la même position que pour le thorax AP, changer le RI et tourner de 90° le siège afin d'obtenir une position en profil gauche. Protection en plomb au-dessus de la crête iliaque.
- Changer en profil gauche le marqueur de plomb.

Fig. 1-22. Thorax, profil (6 mois–3 ans). *Avec l'aimable autorisation de MHU SARL.*[*]

Rayon directeur : RD ⊥, au milieu des champs pulmonaires, ligne intermamelonnaire

DF : 180–300 cm

Collimation : Sur les quatre côtés des champs pulmonaires

Respiration : Inspiration profonde ; en cas de pleurs, prendre le cliché en fin de reprise de l'inspiration

Technique : kV (75 ± 5)_____ mrad

P	11	GO	CND M
LM	6		0,1 F

	cm	kV	mA	Temps	mAs	DF	RI	Grille	F
Exemple	≈1 an	80			5	183 cm	Kodak 400	–	P
Salle									
M									
N									
G									
Numérisé									

Paratger Le Site www.lemanip.com Tout Est Gratuit
www.lemanip.com
www.lemanip.com

Paratger Le Site www.lemanip.com Tout Est Gratuit

Thorax, face AP en pédiatrie

Analyse critique

Structures mises en évidence :

- Poumons en totalité des apex aux angles costophréniques

Position :

- Menton suffisamment relevé
- Pas de rotation, distance égale entre le bord latéral des côtes et le rachis
- Inspiration profonde, 9 à 10 arcs postérieurs de côte sont visibles

Fig. 1-23. Thorax, face AP en pédiatrie (mouvements respiratoires évidents, diaphragme flou, à refaire).

Exposition :

- Pas de flou cinétique, limites nettes des bords des côtes et du diaphragme
- Estompement des bords des côtes et des vertèbres à travers les structures médiastinales

Thorax, profil en pédiatrie

Structures mises en évidence :

- Poumons en totalité des apex aux angles costophréniques

Position :

- Menton et bras suffisamment relevés
- Pas de rotation, superposition des arcs postérieurs des côtes

Fig. 1-24. Thorax, profil en pédiatrie.

Exposition :

- Pas de flou cinétique ; limites nettes du diaphragme, des bords de côtes et des structures pulmonaires
- Exposition suffisante pour visualiser faiblement les côtes et les structures pulmonaires à travers l'image du cœur

www.lemanip.com
www.lemanip.com
www.lemanip.com

Paratger Le Site www.lemanip.com Tout Est Gratuit

Sternum, oblique

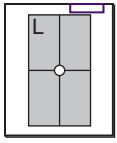

- 24 × 30 cm H
- Grille
- 3–4 s avec la technique en respiration libre (EA non recommandée)

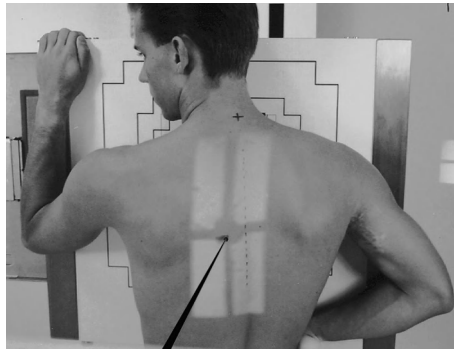

Fig. 1-25. Sternum debout, OAD 15°–20°.

Position

- Debout (préférable) ou en procubitus partiel, rotation de 15°–20° en OAD avec côté droit abaissé. (Un sujet mince nécessite une obliquité discrètement supérieure à celle d'un sujet plus épais.)
- Centrer le sternum sur RD sur la ligne médiane de la table ou sur le porte-RI

Rayon directeur : RD ⊥, à la partie moyenne du sternum (à mi-chemin entre l'incisure jugulaire et la pointe du processus xiphoïde)

DF : 100–110 cm

Collimation : Champ de collimation long et étroit, au sternum

Respiration : Douce, même lors de la prise du cliché

Technique : kV (65 ± 5)_____ mrad

P 449	Thyroïde 2
LM 32	Sein 9

	cm	kV	mA	Temps	mAs	DF	RI	Grille	F
Exemple	24	65			45	102 cm	Kodak 400	12:1	P
Salle									
M									
N									
G									
Numérisé									

Paratger Le Site www.lemanip.com Tout Est Gratuit

Paratger Le Site www.lemanip.com Tout Est Gratuit

Sternum, profil

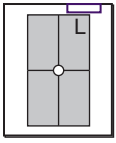

- 24 × 30 cm H
- Grille
- EA non recommandée
- Placer des plaques de plomb en avant du sternum

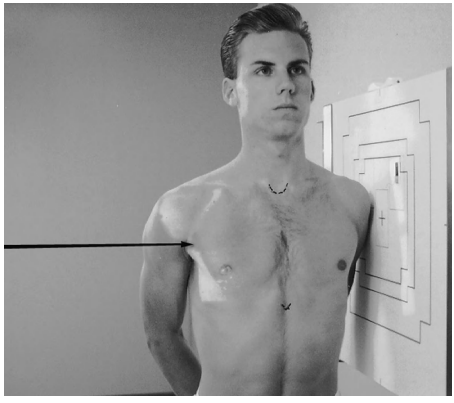

Fig. 1-26. Sternum debout, profil.

Position

- Verticale (debout ou assis), ou couchée sur le côté avec RD vertical ; ou en décubitus à RD horizontal en cas de traumatisme sévère
- Tirer les épaules et les bras vers l'arrière
- Aligner le sternum au RD au milieu du RI
- Bord supérieur du RI à 4 cm au-dessus de l'incisure jugulaire

Rayon directeur : RD ⊥, au milieu du sternum
DF : 100–110 cm
Collimation : Diaphragmer sur les quatre côtés de la zone sternale
Respiration : Prise du cliché lors d'une inspiration profonde

Technique : kV (75 ± 5)_____ mrad

P 208	Thyroïde 2
LM 64	Sein 45

	cm	kV	mA	Temps	mAs	DF	RI	Grille	F
Exemple	29	70			80	152–183 cm	Kodak 400	12:1	P
Salle									
M									
N									
G									
Numérisé									

www.lemanip.com

Paratger Le Site www.lemanip.com Tout Est Gratuit

Paratger Le Site www.lemanip.com Tout Est Gratuit

Sternum, oblique (OAD)

Analyse critique

Structures mises en évidence :

- Sternum en totalité en superposition de l'image du cœur

Position :

- Rotation correcte, sternum visualisé le long du bord du rachis

Exposition :

- Trois secondes d'exposition dans la technique en respiration libre ; les structures pulmonaires apparaissent floues

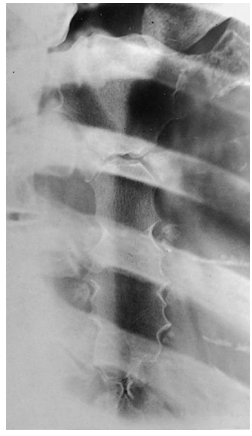

Fig. 1-27. Sternum, OAD.

Sternum, profil

Structures mises en évidence :

- Sternum en totalité

Position :

- Pas de rotation, image du sternum sans superposition avec les côtes
- Épaules et bras tirés en arrière

Exposition :

- Pas de flou cinétique, limites osseuses nettes
- Contraste et densité optique optimaux pour visualiser le sternum en totalité

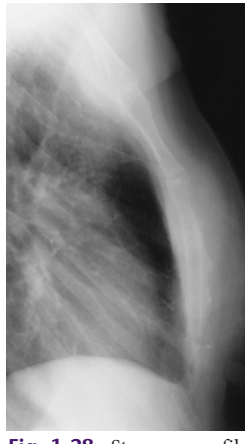

Fig. 1-28. Sternum, profil.

Paratger Le Site www.lemanip.com Tout Est Gratuit

Paratger Le Site www.lemanip.com Tout Est Gratuit

Articulations sternoclaviculaires, face PA et obliques antérieurs

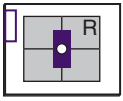

- 18 × 24 cm T
- Grille

Fig. 1-29. Face PA en bilatéral.

Fig. 1-30. OAD, oblique 10°–15°, RD ⊥ (les deux obliques sont habituellement réalisés pour comparaison).

Position

Face PA : Procubitus ou debout, plan sagittal médian au centre du RD

- Tourner la tête sur le côté, pas de rotation du thorax
- Centrer **RI** sur **RD**

Oblique : Tourner le thorax de 10°–15° afin de dégager les vertèbres du sternum (ce qui visualise l'articulation SC déclive). Une obliquité moindre (5°–10°) mettra mieux en évidence l'articulation SC surélevée proche du rachis.

Rayon directeur : **Face PA :** RD ⊥, au PSM et ≈7 cm en dehors de la vertèbre proéminente (2,5 cm au-dessous de l'incisure jugulaire)

- **Oblique :** RD ⊥, à ≈5 cm en dehors du PSM (vers le côté surélevé) et ≈7 cm en dehors de la vertèbre proéminente

DF : 100–110 cm

Collimation : À la région des articulations sternoclaviculaires

Respiration : Apnée

Technique : kV (65 ± 5)_____ mrad, deux incidences

P 450	Thyroïde 6
LM 66	Sein 6

	cm	kV	mA	Temps	mAs	DF	RI	Grille	F
Exemple	20	65			30	102 cm	Kodak 400	12:1	P
Salle									
M									
N									
G									
Numérisé									

www.lemanip.com

www.lemanip.com

Paratger Le Site www.lemanip.com Tout Est Gratuit

Articulations sternoclaviculaires (SC) – Face PA

Analyse critique

Structures mises en évidence :

- Bord externe du manubrium et partie interne des clavicules se projetant en dehors du rachis

Fig. 1-31. Articulations SC, face PA.

Position :

- Pas de rotation, distance égale entre les articulations SC et le rachis

Exposition :

- Pas de flou cinétique, limites osseuses nettes
- Articulation SC visualisées à travers les côtes et les poumons

Articulations SC – Oblique antérieur

Structures mises en évidence :

- Manubrium et portion interne des clavicules et articulations SC

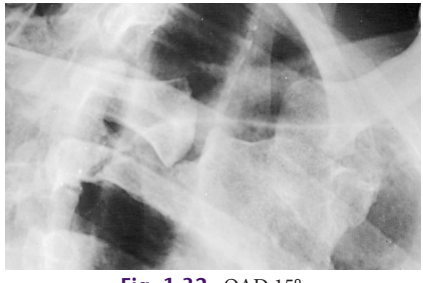

Fig. 1-32. OAD 15°.

Position :

- Patient tourné de 15°, une rotation correcte montre l'articulation SC déclive sans superposition avec le rachis

Exposition :

- Pas de flou cinétique, limites osseuses nettes
- Contraste et densité optique suffisants pour visualiser l'articulation SC à travers les côtes et les poumons

Paratger Le Site www.lemanip.com Tout Est Gratuit

Paratger Le Site www.lemanip.com Tout Est Gratuit

Côtes, face AP ou PA – Au-dessus du diaphragme

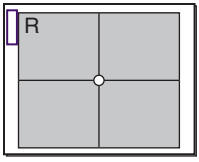

Généralement AP pour la partie postérieure des côtes et PA pour la partie antérieure

- 35 × 43 cm H ou T
- Grille
- EA non recommandée en raison de la nécessité d'obtenir un contraste élevé

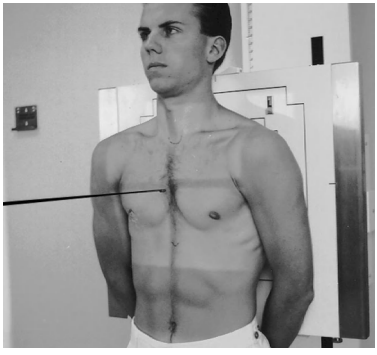

Fig. 1-33. Côtes, face AP en bilatéral (au-dessus du diaphragme).

Position

- Debout ou couché, plan sagittal médian sur la ligne de centrage et RD
- Bord supérieur du RI ≈4 cm au-dessus des épaules
- Projeter les épaules vers l'avant, pas de rotation
- S'assurer que le thorax est bien centré sur RI, et ce de façon symétrique

Rayon directeur : RD ⊥, au centre du RI (niveau T7)
DF : 180 cm debout ; 100–120 cm couché
Collimation : Aux limites des côtes
Respiration : Prise du cliché en **inspiration** (diaphragme abaissé)

Technique : kV (70 ± 5)_____ mrad (AP)

P 66	Thyroïde 2	
LM 13	Sein 47	

	cm	kV	mA	Temps	mAs	DF	RI	Grille	F
Exemple	21	70			32	183 cm	Kodak 400	12:1	P
Salle									
M									
N									
G									
Numérisé									

www.lemanip.com

Paratger Le Site www.lemanip.com Tout Est Gratuit

Paratger Le Site www.lemanip.com Tout Est Gratuit

Côtes, face AP – Au-dessous du diaphragme

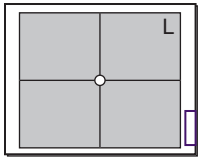

(Pour traumatisme des côtes basses)
- 35 × 43 cm T
- Grille

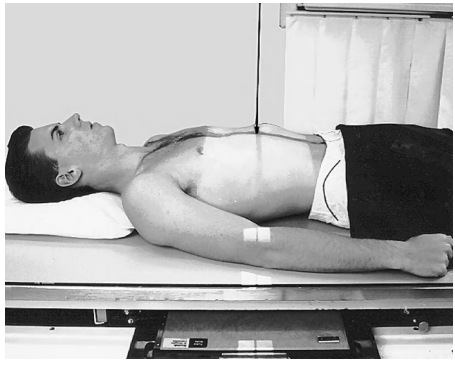

Fig. 1-34. Côtes, face AP en bilatéral (au-dessous du diaphragme).

Position

- Debout, ou couché, PSM au centre de la table et du RI (et du RD)
- Bord inférieur du RI au niveau de la crête iliaque ou légèrement au-dessous
- S'assurer que les limites latérales du thorax sont incluses
- **Protège-gonades** pour sexe masculin (M) et sexe féminin (F). (Voir ci-dessous les doses aux gonades liées au rayonnement secondaire et diffusé en l'absence de protection.)

Note : Certains ne font une étude que du côté atteint.

Rayon directeur : RD ⊥, centré sur RI (niveau ≈T10, pointe du processus xiphoïde)
DF : 180 cm debout ; 100–110 cm couché
Collimation : Aux limites des côtes ou à la région d'intérêt
Respiration : Prise du cliché en **expiration** (diaphragme en position haute)

Technique : kV (75 ± 5)_____ mrad

P 214	GO	1	M
LM 26		66	F

	cm	kV	mA	Temps	mAs	DF	RI	Grille	F
Exemple	21	75			25	102 cm	Kodak 400	12:1	P
Salle									
M									
N									
G									
Numérisé									

Paratger Le Site www.lemanip.com Tout Est Gratuit

Paratger Le Site www.lemanip.com Tout Est Gratuit

Côtes – Face AP ou PA

(Au-dessus et au-dessous du diaphragme)

Analyse critique

Structures mises en évidence :

Au-dessus du diaphragme

- Côtes 1 à 9

Au-dessous du diaphragme

- Côtes 9 à 12

Position :

- Pas de rotation, bords latéraux des côtes à égale distance du rachis

Exposition :

- Pas de flou cinétique, limites osseuses nettes
- Contraste et densité optique appropriés pour visualiser les côtes 1–9 au-dessus du diaphragme et 9–12 au-dessous du diaphragme

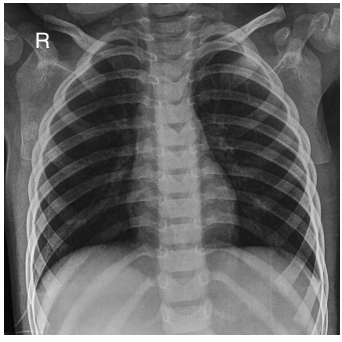

Fig. 1-35. Face AP au-dessus du diaphragme.

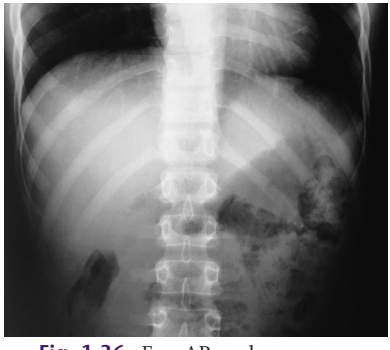

Fig. 1-36. Face AP au-dessous du diaphragme.

www.lemanip.com
www.lemanip.com
www.lemanip.com

Paratger Le Site www.lemanip.com Tout Est Gratuit

Côtes, oblique antérieur – PA

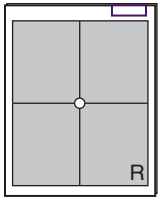

Côté atteint *éloigné* du RI ; ou les obliques D et G en incluant le gril costal en entier

- 35 × 43 cm T
- Grille

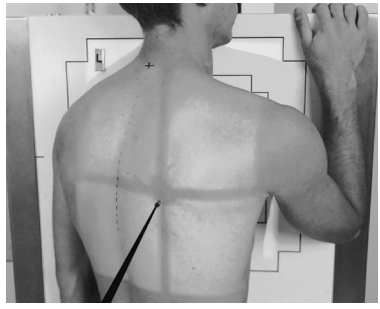

Fig. 1-37. OAG 45° (au-dessus du diaphragme) – bilatéral. Traumatisme antérieur droit (pour dégager le rachis de la région traumatisée).

Position

- Debout, ou couchée si nécessaire
- Oblique 45°, tourner le rachis pour l'éloigner de la zone d'intérêt
- Thorax en totalité centré des deux côtés sur le RI avec bord supérieur du RI à ≈4 cm au-dessus des épaules

Note : Certains ne pratiquent en routine qu'un oblique unilatéral du côté atteint avec un format de RI en H plus petit.

Rayon directeur : RD ⊥, centrer sur RI (niveau T7)
DF : 180 cm debout, 100–110 cm couché
Collimation : À la zone d'intérêt
Respiration : Au-dessus du diaphragme – prise du cliché en **inspiration**

Technique : kV (70 ± 5)_____ mrad

P 68	Thyroïde 1
LM 11	Sein 2

	cm	kV	mA	Temps	mAs	DF	RI	Grille	F
Exemple Salle	23	70			32	183 cm	Kodak 400	12:1	P
M									
N									
G									
Numérisé									

Paratger Le Site www.lemanip.com Tout Est Gratuit

www.lemanip.com
Paratger Le Site www.lemanip.com Tout Est Gratuit

Côtes, oblique postérieur – AP

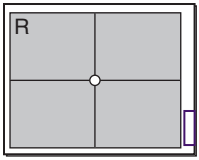

Côté atteint *proche* du RI ;
ou les deux obliques D et G,
incluant la totalité du gril costal
(oblique pour dégager le rachis
de la région traumatisée)

- 35 × 43 cm T
- Grille

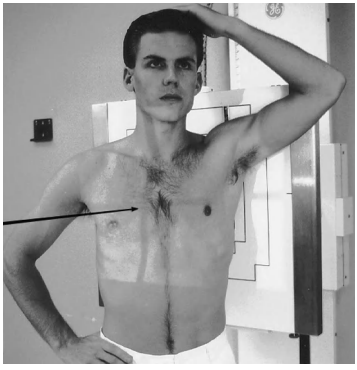

Fig. 1-38. OPG 45° (au-dessus du diaphragme).

Position

- Debout, ou couchée (debout préférable)
- Bord supérieur du RI ≈4 cm au-dessus des épaules
- Rotation 45° par rapport à AP, bras levé reposant sur la tête du côté du RI ; du côté opposé, main sur la taille avec le bras écarté du corps

Rayon directeur : RD ⊥, centré sur RI (niveau T7)
DF : 180 cm debout, 100–110 cm couché
Collimation : À la zone d'intérêt
Respiration : Au-dessus du diaphragme – prise du cliché en **inspiration**

Technique : kV (70 ± 5)_____ mrad

P 68	Thyroïde 2
LM 11	Sein 50

	cm	kV	mA	Temps	mAs	DF	RI	Grille	F
Exemple	23	70			32	183 cm	Kodak 400	12:1	P
Salle									
M									
N									
G									
Numérisé									

www.lemanip.com
www.lemanip.com

Paratger Le Site www.lemanip.com Tout Est Gratuit

Côtes, oblique antérieur ou postérieur

(Au-dessus et au-dessous du diaphragme)

Analyse critique

Structures mises en évidence :

- Les côtes examinées sont celles éloignées du RI
- Côtes 1–9 vues au-dessus du diaphragme
- Côtes 8–12 vues au-dessous du diaphragme
- Portion axillaire des côtes projetée sans superposition

Position :

- Oblique à 35° devrait visualiser la portion axillaire des côtes de profil avec le rachis dégagé de la région d'intérêt

Exposition :

- Pas de flou cinétique, limites osseuses nettes
- Contraste et densité optique optimaux pour visualiser les côtes au travers des poumons et du cœur au-dessus du diaphragme, et au travers des organes abdominaux denses au-dessous du diaphragme

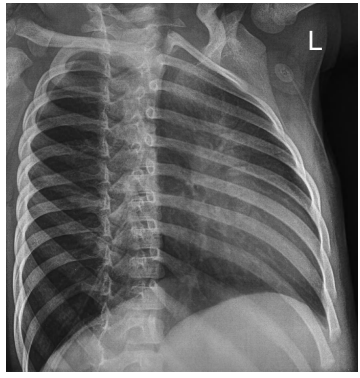

Fig. 1-39. OPG au-dessus du diaphragme.

Fig. 1-40. OPG au-dessous du diaphragme.

www.lemanip.com

Paratger Le Site www.lemanip.com Tout Est Gratuit

Paratger Le Site www.lemanip.com Tout Est Gratuit

Chapitre 2

Membre supérieur (extrémité)

- Facteurs techniques et radioprotection 33

Doigts
- ❑ Doigts, face PA (B) 34
- ❑ Doigts, oblique PA (B) 35
- ❑ Doigts, face PA et oblique PA, critique. . . 36
- ❑ Doigts, profil (B) 37

Pouce
- ❑ Face AP (B). 38
- ❑ Doigt, profil et pouce AP, critique. 39
- ❑ Oblique PA 40
- ❑ Profil (B) 41
- ❑ Pouce, oblique PA et profil, critique. 42
- ❑ Face AP (modifiée selon Roberts) (S) 43

Main
- ❑ Face PA (B). 44
- ❑ Pouce, face AP et main, face PA, critique 45
- ❑ Oblique PA (B). 46
- ❑ Profil (en éventail) (B) . . 47
- ❑ Main, oblique PA et profil en éventail, critique 48
- ❑ Oblique AP bilatéral (méthode de Norgaard/ mains en coupe) (S) 49
- ❑ Oblique AP bilatéral, critique. 50

Poignet
- ❑ Face PA (B). 51
- ❑ Oblique PA (B). 52
- ❑ Face PA et oblique PA, critique. 53
- ❑ Profil (B) 54
- ❑ Profil, critique. 55
- ❑ Face AP, inclinaison ulnaire (angulation RD 15° et 25°, incidences scaphoïde) (S). 56
- ❑ Incidences scaphoïde (15° et 25°), critique. 57
- ❑ Face PA, inclinaison radiale (S) 58
- ❑ Poignet, face PA, inclinaison radiale, critique. 59
- ❑ Canal carpien, tangentiel (méthode Gaynor-Hart) (S) 60
- ❑ Canal carpien, tangentiel, critique. 61

Avant-bras
- ❑ Face AP (B). 62
- ❑ Profil (B) 63

(B) De Base, (S) Spéciale

www.lemanip.com

Paratger Le Site www.lemanip.com Tout Est Gratuit

www.lemanip.com

❑ Face AP et profil, critique. 64

Coude

❑ Face AP (B). 65
❑ Face AP, critique. 66
❑ Face AP, flexion partielle, critique 67
❑ Oblique (médial et latéral) AP (B) 68
❑ Coude, face AP médial et latéral, critique 69
❑ Coude profil (B). 70
❑ Coude profil, critique . . . 71
❑ Traumatisme, profil axial (méthode de Coyle) (S). 72
❑ Traumatisme, profil axial (méthode de Coyle), critique 73

Membre supérieur en pédiatrie

❑ Face AP (S) 74
❑ Profil (S) 75

(B) De Base, (S) Spéciale

www.lemanip.com

www.lemanip.com

 Paratger Le Site www.lemanip.com Tout Est Gratuit

Paratger Le Site www.lemanip.com Tout Est Gratuit

Facteurs techniques

Les facteurs techniques suivants sont importants à considérer pour tous les examens des membres supérieurs et inférieurs afin d'obtenir une image la plus nette possible.

a. DF 100–110 cm au minimum
b. Petit foyer
c. Direct (sur table), écrans fins (pour extrémité)
d. L'imagerie numérisée nécessite une attention spéciale pour un **centrage précis du RD**, une **collimation étroite** ainsi que l'emploi d'un **écran plombé** sur la partie non exposée du RI
e. Temps d'exposition court
f. Immobilisation (si nécessaire)

Les techniques indiquées sont réalisées avec les écrans Kodak Lanex pour extrémités et film TMG de rapidité 100.

Radioprotection

Collimation

Une collimation étroite est le plus sûr moyen pour éviter une irradiation inutile du patient.

Protège-gonades

Patients en position verticale : Les patients assis en bout de table devraient **toujours avoir une protection sur la région pelvienne** afin d'éviter une exposition au rayonnement diffusé et au rayon primaire divergent.

Patients couchés : Une bonne pratique pour les examens des membres supérieurs des patients en brancard ou sur table est de toujours disposer un protège-gonades si les gonades sont proches du rayon primaire.

Dose patient

Le calcul des doses patient est fondé sur un « modèle » de facteurs d'exposition pour chaque incidence listés à la peau (P), à la ligne médiane (LM) et aux gonades (G) pour homme et femme. Ces doses supposent qu'un protège-gonades était en place (sur la région pelvienne du patient) si le patient est assis en bout de table.

www.lemanip.com
www.lemanip.com
www.lemanip.com

Paratger Le Site www.lemanip.com Tout Est Gratuit

Doigts, face PA

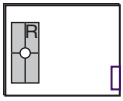

Variante : Prendre la main en totalité lors de l'incidence PA du doigt afin de rechercher lors d'un traumatisme une lésion associée (voir main PA).

- 18 × 24 cm T
- Direct sur table (écrans fins)
- Masque plombé si RI numérique

Fig. 2-1. 2e doigt, face PA.

Position

- Patient assis en bout de table, coude fléchi à 90° (champ plombé sur les cuisses)
- Main en pronation, doigts écartés
- Centrer et aligner le grand axe du ou des doigt(s) atteint(s) sur la partie du RI à exposer

Rayon directeur : RD ⊥, centré sur articulation IPP
DF : 100–110 cm
Collimation : Sur les quatre côtés de la région d'intérêt

Technique : kV (55 ± 5)_____ mrad

P	6	GO	CND	M
LM	6		< 0,1	F

	cm	kV	mA	Temps	mAs	DF	RI	Grille	F
Exemple	2	60			2	102 cm	Kodak 100	–	P
Salle									
M									
N									
G									
Numérisé									

Paratger Le Site www.lemanip.com Tout Est Gratuit

www.lemanip.com

Paratger Le Site www.lemanip.com Tout Est Gratuit

Doigts, oblique PA

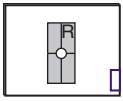

- 18 × 24 cm T
- Direct sur table (écrans fins)
- Masque plombé si RI numérique

Fig. 2-2. 3e doigt, oblique PA (parallèle à RI).

Position

- Patient assis, main sur la table, coude fléchi à 90° (champ plombé sur les cuisses)
- Aligner les doigts sur le grand axe de la région du RI à exposer
- Tourner la main de 45° ; elle repose sur un bloc de support avec une angulation de 45°
- Doigts écartés ; s'assurer que le ou les doigt(s) atteint(s) est (sont) parallèle(s) au RI

Rayon directeur : RD ⊥, centré sur l'articulation IPP
DF : 100–110 cm
Collimation : Sur les quatre côtés du ou des doigt(s) examiné(s)

Technique : kV (55 ± 5)_____ mrad

P	6	GO	CND	M
LM	6		< 0,1	F

	cm	kV	mA	Temps	mAs	DF	RI	Grille	F
Exemple	2	60			2	102 cm	Kodak 100	–	P
Salle									
M									
N									
G									
Numérisé									

www.lemanip.com
www.lemanip.com
www.lemanip.com

Paratger Le Site www.lemanip.com Tout Est Gratuit

Doigt, face PA

Analyse critique

Structures mises en évidence :

- De la phalange distale au métacarpien distal avec les articulations intermédiaires

Position :

- Grand axe du doigt parallèle au RI, articulations dégagées
- Pas de rotation du doigt, aspect symétrique des diaphyses

Exposition :

- Densité optique et contraste optimaux
- Parties molles et trabéculations osseuses clairement démontrées, pas de flou cinétique

Fig. 2-3. Doigt, face AP.

Doigt, oblique PA

Structures mises en évidence :

- De la phalange distale au métacarpien distal avec les articulations intermédiaires

Position :

- Interphalangiennes et articulations MCP dégagées
- Pas de superposition des doigts adjacents

Exposition :

- Densité optique et contraste optimaux
- Parties molles et trabéculations osseuses clairement démontrées ; pas de flou cinétique

Fig. 2-4. Doigt, oblique PA.

www.lemanip.com

Paratger Le Site www.lemanip.com Tout Est Gratuit

Paratger Le Site www.lemanip.com Tout Est Gratuit

Doigts, profil

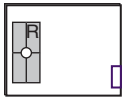

- 18 × 24 cm T
- Direct sur table (écrans fins)
- Masque plombé si RI numérique

Fig. 2-5. 4e doigt.



Fig. 2-6. 2e doigt (doigt parallèle au RI).

Position

- Patient assis, main sur la table (champ plombé sur les cuisses)
- Main de profil, pouce en haut pour les 3e à 5e doigts, pouce en bas pour le 2e doigt
- Aligner le doigt selon le grand axe de la partie du RI à exposer

Rayon directeur : RD ⊥, centré sur l'articulation IPP
DF : 100–110 cm
Collimation : Sur les quatre côtés du doigt atteint

Technique : kV (55 ± 5)_____ mrad

P	6	GO	CND	M
LM	6		< 0,1	F

	cm	kV	mA	Temps	mAs	DF	RI	Grille	F
Exemple	2	60			2	102 cm	Kodak 100	–	P
Salle									
M									
N									
G									
Numérisé									

www.lemanip.com
www.lemanip.com
www.lemanip.com

www.lemanip.com
Paratger Le Site www.lemanip.com Tout Est Gratuit

Pouce, face AP

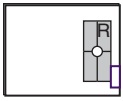

- 18 × 24 cm T
- Direct sur table (écrans fins)
- Masque plombé si RI numérique

Fig. 2-7. Pouce, face AP, RD sur la 1re MCP.

Position

- Patient debout ou assis, main en rotation interne avec paume hors du RI pour que la face postérieure du pouce soit en contact direct avec le RI
- Aligner le pouce sur le grand axe de la portion du RI à exposer

Rayon directeur : RD ⊥, centré sur la 1re articulation MCP
DF : 100–110 cm
Collimation : Diaphragmer strictement à la zone du pouce (inclure le 1er métacarpien en entier et le carpe adjacent)

Technique : kV (55 ± 5)_____ mrad

P 10	GO	CND M
LM 10		< 0,1 F

	cm	kV	mA	Temps	mAs	DF	RI	Grille	F
Exemple	3	60			3	102 cm	Kodak 100	–	P
Salle									
M									
N									
G									
Numérisé									

Paratger Le Site www.lemanip.com Tout Est Gratuit
www.lemanip.com
www.lemanip.com

Paratger Le Site www.lemanip.com Tout Est Gratuit

www.lemanip.com

Doigts, profil

Analyse critique

Structures mises en évidence :

- De la phalange distale au métacarpien distal avec les articulations intermédiaires

Position :

- Profil vrai : articulations dégagées et aspect concave des surfaces antérieures des diaphyses des phalanges

Exposition :

- Densité optique et contraste optimaux
- Limites des parties molles et trabéculations osseuses clairement vues, pas de flou cinétique

Fig. 2-8. Doigt, profil.

Pouce, face AP

Structures mises en évidence :

- De la phalange distale à la portion proximale du métacarpien et du trapèze

Position :

- Grand axe du pouce parallèle au RI avec articulations dégagées
- Pas de rotation du pouce, aspect symétrique des corticales des diaphyses

Exposition :

- Densité optique et contraste optimaux
- Parties molles et trabéculations osseuses clairement vues ; pas de flou cinétique

Fig. 2-9. Pouce, face AP.

www.lemanip.com

www.lemanip.com Paratger Le Site www.lemanip.com Tout Est Gratuit

Pouce, oblique PA

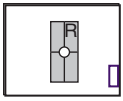

- 18 × 24 cm T
- Direct sur table (écrans fins)
- Masque plombé si RI numérique

Fig. 2-10. Pouce, oblique, RD sur la 1re articulation MCP.

Position

- Patient assis, main sur la table, coude fléchi (protection sur les cuisses)
- Aligner le pouce sur le grand axe de la portion de RI à exposer
- Main en pronation, écarter légèrement le pouce. Cette position tend naturellement à faire tourner le pouce de 45°.

Rayon directeur : RD ⊥, centré sur la 1re articulation MCP
DF : 100–110 cm
Collimation : Diaphragmer strictement à la zone du pouce (inclure le 1er métacarpien et le carpe adjacent)

Technique : kV (55 ± 5)_____ mrad

P 10	GO	CND M
LM 10		< 0,1 F

	cm	kV	mA	Temps	mAs	DF	RI	Grille	F
Exemple	3	60			3	102 cm	Kodak 100	–	P
Salle									
M									
N									
G									
Numérisé									

Paratger Le Site www.lemanip.com Tout Est Gratuit

Paratger Le Site www.lemanip.com Tout Est Gratuit

Pouce, profil

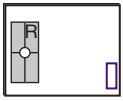

- 18 × 24 cm T
- Direct sur table (écrans fins)
- Masque plombé si RI numérique

Fig. 2-11. Pouce, profil, RD sur la 1re articulation MCP.

Position

- Patient assis, main sur la table, coude fléchi (protection sur les cuisses)
- Aligner le pouce sur le grand axe de la portion du RI à exposer
- Main en pronation et légèrement creuse, tourner médialement la main jusqu'à ce que le pouce soit en profil vrai

Rayon directeur : RD ⊥, centré sur la 1re articulation MCP
DF : 100–110 cm
Collimation : Diaphragmer strictement à la zone du pouce (inclure le 1er métacarpien en totalité et le carpe adjacent)

Technique : kV (55 ± 5)_____ mrad

P	10	GO	CND M
LM	10		< 0,1 F

	cm	kV	mA	Temps	mAs	DF	RI	Grille	F
Exemple	3	60			3	102 cm	Kodak 100	–	P
Salle									
M									
N									
G									
Numérisé									

www.lemanip.com
www.lemanip.com
www.lemanip.com

Paratger Le Site www.lemanip.com Tout Est Gratuit

Pouce, oblique PA

Analyse critique

Structures mises en évidence :

- De la phalange distale à la partie proximale du métacarpien, et trapèze

Position :

- Grand axe du pouce parallèle au RI, articulations dégagées

Exposition :

- Densité optique et contraste optimaux
- Parties molles et trabéculations osseuses clairement démontrées

Fig. 2-12. Pouce, oblique PA.

Pouce, profil

Structures mises en évidence :

- De la phalange distale à la portion proximale du métacarpien, et trapèze

Position :

- Profil vrai
- Articulations interphalangiennes et MCP dégagées
- Face antérieure du 1er métacarpien et de la phalange proximale concave ; face postérieure relativement droite

Exposition :

- Densité optique et contraste optimaux
- Parties molles et trabéculations osseuses clairement démontrées ; pas de flou cinétique

Fig. 2-13. Pouce, profil.

Paratger Le Site www.lemanip.com Tout Est Gratuit

Paratger Le Site www.lemanip.com Tout Est Gratuit

Pouce, face AP
(Modifiée selon Roberts)

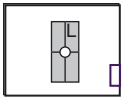

Note : C'est une incidence spéciale qui permet une meilleure étude de la **première articulation carpométacarpienne**.

- 18 × 24 cm T
- Direct sur table (écrans fins)
- Masque plombé si RI numérique

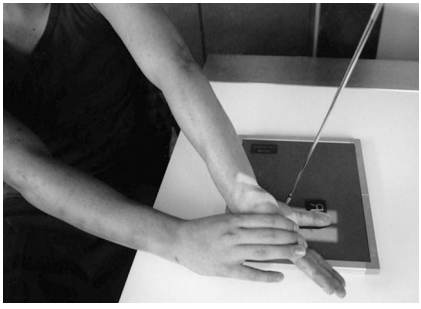

Fig. 2-14. Pouce, face AP pour la 1re articulation CMC (RD 15° en proximal).

Position

- Patient assis ou debout, main en rotation interne pour placer la face postérieure du pouce directement sur RI
- Aligner le pouce sur le grand axe de la portion du RI à exposer
- Étendre les doigts et les écarter à l'aide de l'autre main afin d'éviter une superposition de la base du pouce et de la région de la 1re articulation CMC (point clé pour la position)

Rayon directeur : RD incliné de 15° en proximal, centré sur la 1re articulation CMC

DF : 100–110 cm

Collimation : Diaphragmer strictement au pouce en incluant le trapèze

Technique : kV (55 ± 5)_____ mrad

P 10	GO	CND M
LM 10		< 0,1 F

	cm	kV	mA	Temps	mAs	DF	RI	Grille	F
Exemple	3	60			3	102 cm	Kodak 100	–	P
Salle									
M									
N									
G									
Numérisé									

www.lemanip.com
www.lemanip.com
www.lemanip.com

Paratger Le Site www.lemanip.com Tout Est Gratuit

Main, face PA

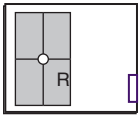

ou

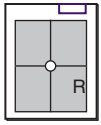

Petite main.
- 24 × 30 cm T

Grande main
- 18 × 24 cm H

- Direct sur table (écrans fins)
- Masque plombé si RI numérique



Fig. 2-15. Main, face PA.

Position

- Patient assis, main sur la table, coude fléchi (protection sur les cuisses)
- Aligner le grand axe de la main et du poignet en parallèle au bord du RI
- Main en pronation complète, doigts légèrement écartés

Rayon directeur : RD ⊥, centré sur la 3e articulation MCP
DF : 100–110 cm
Collimation : Inclure main et poignet en totalité

Technique : kV (60 ± 5)_____ mrad

P 11	GO	CND M	
LM 11		< 0,1 F	

	cm	kV	mA	Temps	mAs	DF	RI	Grille	F
Exemple	4	62			3	102 cm	Kodak 100	–	P
Salle									
M									
N									
G									
Numérisé									

Paratger Le Site www.lemanip.com Tout Est Gratuit

Paratger Le Site www.lemanip.com Tout Est Gratuit

Pouce, face AP (modifiée selon Roberts)

Analyse critique

Structures mises en évidence :

- De la phalange distale à la partie proximale du métacarpien, et trapèze
- Base du 1er métacarpien et trapèze bien vus

Position :

- Grand axe du pouce parallèle au RI avec articulations dégagées
- Pas de rotation

Exposition :

- Densité optique et contraste optimaux
- Parties molles et trabéculations osseuses clairement démontrées ; pas de flou cinétique

Fig. 2-16. Pouce, face AP.

Main, face PA

Structures mises en évidence :

- Main/poignet et 2,5 cm de la partie distale de l'avant-bras

Position :

- Articulations interphalangiennes et MCP dégagées
- Pas de rotation de la main avec aspect symétrique des diaphyses des métacarpiens et des phalanges
- Doigts légèrement séparés

Exposition :

- Densité optique et contraste optimaux
- Parties molles et trabéculations osseuses clairement démontrées ; pas de flou cinétique

Fig. 2-17. Main, face PA.

www.lemanip.com
www.lemanip.com
www.lemanip.com

Paratger Le Site www.lemanip.com Tout Est Gratuit

Main, oblique PA

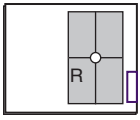

ou

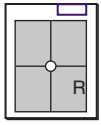

Petite main
- 24 × 30 cm T

Grande main
- 18 × 24 cm H

- Direct sur table (écrans fins)
- Masque plombé si RI numérique

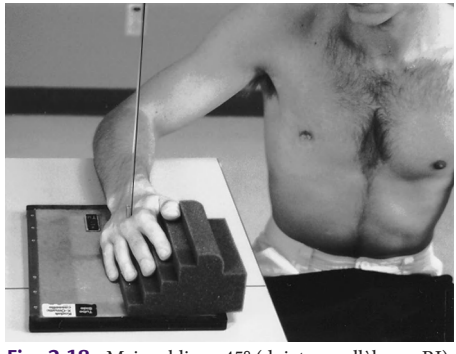

Fig. 2-18. Main, oblique 45° (doigts parallèles au RI).

Position

- Patient assis, main sur la table, coude fléchi (protection sur les cuisses)
- Tourner la main et le poignet de 45° en dehors, support par bloc en coin ou escalier en mousse. Aligner main et poignet au RI.
- S'assurer que tous les doigts sont bien séparés et parallèles au RI

Rayon directeur : RD ⊥, centré sur la 3e articulation MCP
DF : 100–110 cm
Collimation : Inclure main et poignet en totalité

Technique : kV (60 ± 5)_____ mrad

P	12	GO	CND M
LM	12		< 0,1 F

	cm	kV	mA	Temps	mAs	DF	RI	Grille	F
Exemple	4	64			3	102 cm	Kodak 100	–	P
Salle									
M									
N									
G									
Numérisé									

 Paratger Le Site www.lemanip.com Tout Est Gratuit

Paratger Le Site www.lemanip.com Tout Est Gratuit

Main, profil

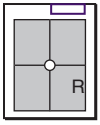

- 18 × 24 cm H
- Direct sur table (écrans fins)
- Masque plombé si RI numérique

Fig. 2-19. Main, profil en « éventail » (doigts non superposés).

Position

- Patient assis, main sur la table, coude fléchi (protection sur les cuisses)
- Main de profil, pouce vers le haut, doigts séparés et étalés en éventail, reposant sur un escalier en mousse ou similaire (S'assurer que les métacarpiens sont bien de profil.)

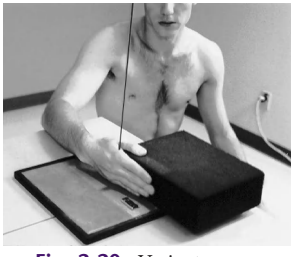

Fig. 2-20. Variante : profil en extension (pour recherche de corps étranger et lésion traumatique de métacarpien).

Rayon directeur : RD ⊥, centré sur la 2e articulation MCP

DF : 100–110 cm

Collimation : Inclure main et poignet

Technique : kV (60 ± 5)_____ mrad

(+4–6 kV pour main, face PA et oblique)

P	14	GO	CND	M
LM	8		< 0,1	F

	cm	kV	mA	Temps	mAs	DF	RI	Grille	F
Exemple	4	66			3	102 cm	Kodak 100	–	P
Salle									
M									
N									
G									
Numérisé									

www.lemanip.com
www.lemanip.com
www.lemanip.com

Paratger Le Site www.lemanip.com Tout Est Gratuit

Main, oblique PA

Analyse critique

Structures mises en évidence :

- Main/poignet et 2,5 cm de l'avant-bras distal

Position :

- Grand axe des doigts/métacarpiens parallèle au RI avec articulations dégagées
- Pas de superposition des diaphyses du 3e au 5e métacarpiens

Exposition :

- Densité optique et contraste optimaux
- Parties molles et trabéculations osseuses clairement démontrées

Fig. 2-21. Main, oblique PA.

Main, profil «en éventail»

Analyse critique

Structures mises en évidence :

- Main/poignet et 2,5 cm de l'avant-bras distal
- Articulations interphalangiennes et MCP dégagées

Position :

- Doigts en profil vrai
- Aspect symétrique des phalanges et métacarpiens
- Radius et ulna distaux et métacarpiens superposés

Exposition :

- Densité optique et contraste optimaux
- Parties molles et trabéculations osseuses clairement démontrées

Fig. 2-22. Main, profil en éventail.

Paratger Le Site www.lemanip.com Tout Est Gratuit

Gratuittement

www.lemanip.com

Radiologie et imagerie medicale

Livres,memoires,rapport de stage,courses,radiologie conventionnelle,Scanner,TDM,IRM,Scintigraphie, Medecine nucleaire,Radiotherapie,Radiologie Interventionnelle,Oncologie,Clichees,Cas interpretes,exposes,medecine

https://www.lemanip.com/

www.lemanip.com

Paratger Le Site www.lemanip.com Tout Est Gratuit

Mains, oblique bilatéral

(Méthode de Norgaard et mains en coupe)

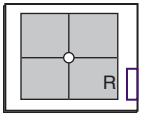

- 24 × 30 cm T
- Direct sur table (écrans fins)

Fig. 2-23. Oblique AP 45°, bilatéral.

Fig. 2-24. Variante mains en coupe.

Position

- Patient assis en bout de table, bras et mains tendus avec mains en oblique de 45° reposant sur leur bord médial
- Doigts en extension complète reposant sur des blocs de soutien à 45°

Variante mains en coupe :

- Doigts partiellement fléchis, ce qui permet de bien visualiser les métacarpiens et les articulations MCP, mais les articulations interphalangiennes sont déformées

Rayon directeur : RD ⊥, centré à mi-chemin entre les 5e articulations MCP

DF : 100–110 cm

Collimation : Diaphragmer aux limites externes des mains et poignets

Technique : kV (60 ± 5)_____ mrad

P 11	GO	CND M
LM 11		< 0,1 F

		cm	kV	mA	Temps	mAs	DF	RI	Grille	F
Exemple	Salle	4	64			3	102 cm	Kodak 100	–	P
	M									
	N									
	G									
	Numérisé									

www.lemanip.com
www.lemanip.com
www.lemanip.com

Paratger Le Site www.lemanip.com Tout Est Gratuit

Mains, oblique AP bilatéral
(Méthode de Norgaard)

Analyse critique

Structures mises en évidence :

- Pour les deux mains, du carpe aux phalanges distales
- Les deux mains en oblique à 45°

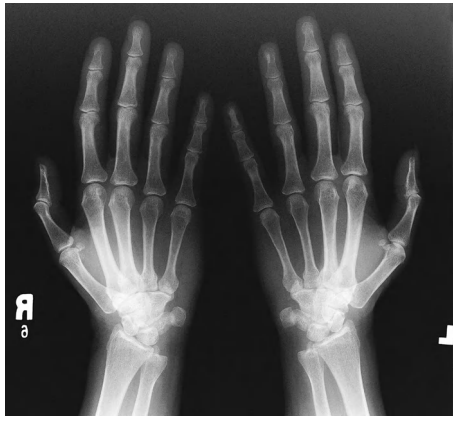

Fig. 2-25. Main, oblique AP bilatéral.

Position :

- Diaphyses des 2e au 5e métacarpiens non superposées
- Articulations MCP dégagées

Exposition :

- Densité optique et contraste optimaux
- Parties molles et trabéculations osseuses clairement démontrées des articulations MCP aux phalanges distales

Paratger Le Site www.lemanip.com Tout Est Gratuit

Paratger Le Site www.lemanip.com Tout Est Gratuit

Poignet, face PA

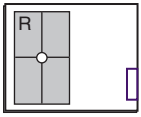

- 18 × 24 cm T
- Direct sur table (écrans fins)
- Masque plombé si RI numérique

Fig. 2-26. Poignet, face AP (main creuse).

Position

- Patient assis, bras sur la table (protection sur les cuisses)
- Aligner main et poignet en parallèle au bord du RI
- Abaisser l'épaule, bras reposant sur la table pour éviter toute rotation du poignet
- Main en pronation, doigts fléchis, et main légèrement en creux pour placer le poignet en contact direct avec la surface du RI

Rayon directeur : RD ⊥, centré au milieu du carpe
DF : 100–110 cm
Collimation : Inclure au moins les ⅔ proximaux des métacarpiens et le ¼ de l'avant-bras distal.

Technique : kV (60 ± 5)_____ mrad

P 14	GO	CND M
LM 14		< 0,1 F

	cm	kV	mA	Temps	mAs	DF	RI	Grille	F
Exemple	4	64			4	102 cm	Kodak 100	–	P
Salle									
M									
N									
G									
Numérisé									

www.lemanip.com
www.lemanip.com
www.lemanip.com

www.lemanip.com
Paratger Le Site www.lemanip.com Tout Est Gratuit

Poignet, oblique PA

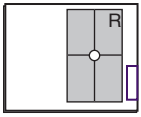

- 18 × 24 cm T
- Direct sur table (écrans fins)
- Masque plombé si RI numérique



Fig. 2-27. Poignet, oblique 45°.

Position

- Patient assis, bras sur la table, coude fléchi (protection sur les cuisses)
- Aligner main et poignet en parallèle au bord du RI
- Tourner la main et le poignet en oblique de 45°
- Doigts fléchis pour supporter la main dans cette position, ou utiliser un bloc de support à 45°

Rayon directeur : RD ⊥, centré au milieu du carpe
DF : 100–110 cm
Collimation : Inclure au moins les ⅔ proximaux des métacarpiens et le ¼ distal de l'avant-bras

Technique : kV (60 ± 5)_____ mrad

P	16	GO	CND M
LM	14		< 0,1 F

	cm	kV	mA	Temps	mAs	DF	RI	Grille	F
Exemple	5	64			4	102 cm	Kodak 100	–	P
Salle									
M									
N									
G									
Numérisé									

Paratger Le Site www.lemanip.com Tout Est Gratuit
www.lemanip.com
www.lemanip.com

Paratger Le Site www.lemanip.com Tout Est Gratuit

Poignet, face PA

Analyse critique

Structures mises en évidence :

- Parties moyenne et proximale des métacarpiens ; carpe ; radius et ulna distaux et articulations intermédiaires

Position :

- Sur une face vraie, la partie proximale des métacarpiens a un aspect symétrique
- Radius et ulna distaux séparés

Fig. 2-28. Poignet, face PA.

Exposition :

- Densité optique et contraste optimaux
- Parties molles et trabéculations osseuses du carpe clairement démontrées, pas de flou cinétique

Poignet, oblique PA

Analyse critique

Structures mises en évidence :

- Parties moyennes et proximales des métacarpiens ; carpe ; radius et ulna distaux et articulations intermédiaires

Position :

- Grand axe main–avant-bras aligné au RI
- Poignet en oblique de 45°

Fig. 2-29. Poignet, oblique PA.

Exposition :

- Densité optique et contraste optimaux
- Parties molles et trabéculations osseuses du carpe clairement démontrées, pas de flou cinétique.

www.lemanip.com
www.lemanip.com
www.lemanip.com

Paratger Le Site www.lemanip.com Tout Est Gratuit

Poignet, profil

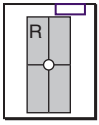

- 18 × 24 cm H
- Direct sur table (écrans fins)
- Masque plombé si RI numérique

Fig. 2-30. Poignet, profil.

Position

- Patient assis, bras sur la table, coude fléchi, épaule abaissée pour placer l'humérus, l'avant-bras et le poignet sur le même plan horizontal
- Aligner main et poignet en parallèle au bord du RI
- Placer main et poignet en profil vrai, utiliser au besoin un support pour maintenir cette position

Rayon directeur : RD ⊥, centré au milieu du carpe
DF : 100–110 cm
Collimation : Inclure au moins les ⅔ proximaux des métacarpiens et le ¼ distal de l'avant-bras

Technique : kV (60 ± 5)_____ mrad
(+≈4 kV pour poignet, face PA et oblique)

P	22	GO	CND	M
LM	16		< 0,1	F

	cm	kV	mA	Temps	mAs	DF	RI	Grille	F
Exemple	7	66			5	102 cm	Kodak 100	–	P
Salle									
M									
N									
G									
Numérisé									

Paratger Le Site www.lemanip.com Tout Est Gratuit

Paratger Le Site www.lemanip.com Tout Est Gratuit

Poignet, profil

Analyse critique

Structures mises en évidence :

- Parties moyennes et proximales des métacarpiens ; carpe ; radius et ulna distaux et articulations intermédiaires

Position :

- Profil vrai du poignet
- Tête de l'ulna superposée au radius distal

Exposition :

- Densité optique et contraste optimaux
- Parties molles et trabéculations osseuses du carpe clairement démontrées, pas de flou cinétique
- Mise en évidence des bandes graisseuses

Fig. 2-31. Poignet, profil.

www.lemanip.com
www.lemanip.com
www.lemanip.com

Paratger Le Site www.lemanip.com Tout Est Gratuit

Poignet, face PA – Inclinaison ulnaire (scaphoïde)

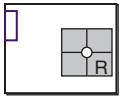

Attention : L'incidence en inclinaison ulnaire ne devrait être effectuée, en cas de traumatisme, qu'après un examen de routine qui a éliminé une fracture du poignet ou de la partie distale de l'avant-bras

- 18 × 24 cm T
- Direct sur table (écrans fins)
- Masque plombé si RI numérique

Fig. 2-32. Inclinaison ulnaire, RD incliné 10°–15° vers le coude. RD perpendiculaire au scaphoïde.

Position

- À partir de la position PA du poignet, tourner doucement le poignet vers le côté ulnaire autant qu'il est possible pour le patient

Rayon directeur : Incliner le RD 10°–15° vers le coude, et centrer sur le scaphoïde (du côté du pouce)

Note : Quatre incidences avec des inclinaisons 0°, 10°, 20° et 30° du RD peuvent être nécessaires.

DF : 100–110 cm

Collimation : À la région du carpe

Fig. 2-33. Méthode de Stecher modifiée. Surélever la main de 20° avec un coussin mousse, RD ⊥, à RI.

Technique : kV (60 ± 5)_____ mrad

P 16	GO	CND M
LM 14		< 0,1 F

	cm	kV	mA	Temps	mAs	DF	RI	Grille	F
Exemple	4	64			4	102 cm	Kodak 100	–	P
Salle									
M									
N									
G									
Numérisé									

Paratger Le Site www.lemanip.com Tout Est Gratuit

Paratger Le Site www.lemanip.com Tout Est Gratuit

Scaphoïde, face PA (angulations du RD 15° et 25°) (Inclinaison ulnaire)

Analyse critique

Structures mises en évidence :

- Scaphoïde bien vu sans raccourcissement ou superposition
- Parties molles et trabéculations osseuses du scaphoïde clairement démontrées, pas de flou cinétique

Position :

- Inclinaison ulnaire
- De multiples angulations du RD assurent une meilleure visualisation de cette région
- Pas de rotation du poignet

Exposition :

- Densité optique et contraste optimaux

Fig. 2-34. Inclinaison du RD 15°.

Fig. 2-35. Inclinaison du RD 25°.

www.lemanip.com
www.lemanip.com
www.lemanip.com

www.lemanip.com

Poignet, face PA – Inclinaison radiale

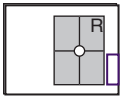

Attention : Cette incidence ne devrait être réalisée pour un traumatisme éventuel du poignet que si les examens de routine ont éliminé une fracture du poignet ou de l'avant-bras distal.

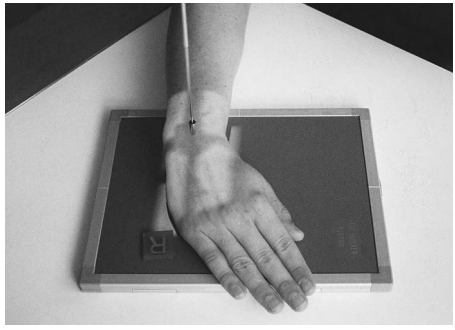

Fig. 2-36. Inclinaison radiale, RD perpendiculaire (montre le bord ulnaire du carpe).

- 18 × 24 cm T
- Direct sur table (écrans fins)
- Masque plombé si RI numérique

Position

- À partir de la position PA du poignet, tourner doucement vers le côté radial le plus possible en fonction de la tolérance du patient (protection sur les cuisses)

Rayon directeur : RD ⊥, au milieu du carpe
DF : 100–110 cm
Collimation : Diaphragmer strictement à la région du carpe (≈7,5 cm)

Technique : kV (55 ± 5)_____ mrad | P 16 | GO | CND M | LM 16 | < 0,1 F

	cm	kV	mA	Temps	mAs	DF	RI	Grille	F
Exemple	4	64			4	102 cm	Kodak 100	–	P
Salle									
M									
N									
G									
Numérisé									

www.lemanip.com

Paratger Le Site www.lemanip.com Tout Est Gratuit

Poignet, face PA – Inclinaison radiale

Analyse critique

Structures mises en évidence :

- Le côté ulnaire du carpe est le mieux visualisé

Position

- Inclinaison radiale évidente
- Pas de rotation du poignet

Exposition :

- Parties molles et trabéculations osseuses du scaphoïde clairement démontrées, pas de flou cinétique

Fig. 2-37. Poignet, face PA – inclinaison radiale.

www.lemanip.com
www.lemanip.com
www.lemanip.com

Paratger Le Site www.lemanip.com Tout Est Gratuit

Poignet – Canal carpien
(Incidence tangentielle de Gaynor-Hart)

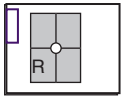

Attention : Cette incidence est parfois intitulée *tunnel view* et ne devrait être réalisée pour un traumatisme éventuel du poignet qu'après avoir éliminé par les incidences de routine une fracture du poignet ou de l'avant-bras distal.

Fig. 2-38. Incidence du canal carpien (tunnel) (RD 25°–30° selon le grand axe de la main).

- 18 × 24 cm T
- Direct sur table (écrans fins)
- Masque plombé si RI numérique

Position

- Patient assis, main sur la table (protection sur les cuisses)
- Poignet en hyperextension autant que le patient peut le tolérer, le patient utilisant l'autre main pour tenir les doigts vers l'arrière
- Tourner la main et le poignet légèrement en interne (≈5°–10°)
- Prendre rapidement le cliché car la position peut être douloureuse pour le patient

Rayon directeur : RD 25°–30° selon le grand axe de la face palmaire de la main, centré à ≈2–3 cm de la partie distale de la base du 3e métacarpien

DF : 100–110 cm

Collimation : Diaphragmer à la région du carpe (≈7,5 cm)

Technique : kV (60 ± 5)_____ mrad

P 20	GO	CND M
LM 19		< 0,1 F

	cm	kV	mA	Temps	mAs	DF	RI	Grille	F
Exemple	5	65			5	102 cm	Kodak 100	–	P
Salle									
M									
N									
G									
Numérisé									

Paratger Le Site www.lemanip.com Tout Est Gratuit

www.lemanip.com

Paratger Le Site www.lemanip.com Tout Est Gratuit

Canal carpien, tangentiel (Gaynor-Hart)

Analyse critique

Structures mises en évidence :

- Carpe vu sous forme d'une voûte

Position :

- Pisiforme et hamulus de l'os hamatum séparés
- Scaphoïde/ trapèze de profil

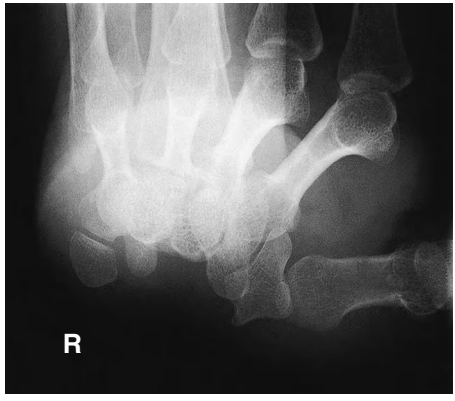

Fig. 2-39. Canal carpien, tangentiel.

Exposition :

- Densité optique et contraste optimaux
- Parties molles et trabéculations osseuses du canal carpien clairement démontrées

www.lemanip.com
www.lemanip.com
www.lemanip.com

Paratger Le Site www.lemanip.com Tout Est Gratuit

Avant-bras, face AP

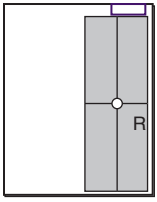

- 35 × 43 cm H
- Direct sur table (écrans fins)
- Masque plombé si RI numérique

Fig. 2-40. Avant-bras, face AP (inclure les deux articulations).

Position

- Patient assis en bout de table avec bras étendu et main en supination (protection sur les cuisses)
- S'assurer que les articulations du poignet et du coude sont incluses (utiliser un RI assez grand pour que ces deux articulations soient présentes)
- Faire pencher le patient sur le côté si nécessaire pour obtenir une face vraie de l'avant-bras

Rayon directeur : RD ⊥, centré sur la partie moyenne de l'avant-bras

DF : 100–110 cm

Collimation : Diaphragmer sur les quatre côtés, inclure au minimum 2,5 cm au-delà des articulations du poignet et du coude

Technique : kV (60 ± 5)_____ mrad

P 24	GO	CND M
LM 13		< 0,1 F

	cm	kV	mA	Temps	mAs	DF	RI	Grille	F
Exemple	8	62			6	102 cm	Kodak 100	–	P
Salle									
M									
N									
G									
Numérisé									

Paratger Le Site www.lemanip.com Tout Est Gratuit

Paratger Le Site www.lemanip.com Tout Est Gratuit

Avant-bras, profil

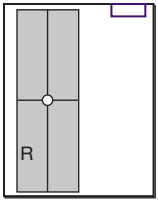

- 35 × 43 cm H
- Direct sur table (écrans fins)
- Masque plombé si RI numérique

Fig. 2-41. Avant-bras, profil (inclure les deux articulations).

Position

- Patient assis en bout de table (protection sur les cuisses)
- Coude fléchi à 90°
- Main et poignet doivent être en vrai profil (radius et ulna distaux doivent être superposés)
- S'assurer que les articulations du coude et du poignet sont incluses (à moins d'une contre-indication)

Rayon directeur : RD ⊥, centré sur la partie moyenne de l'avant-bras

DF : 100–110 cm

Collimation : Diaphragmer sur les quatre côtés, inclure au minimum 2,5 cm au-delà des articulations du poignet et du coude

Technique : kV (64 ± 5)_____ mrad

P 28	GO	CND M
LM 16		< 0,1 F

	cm	kV	mA	Temps	mAs	DF	RI	Grille	F
Exemple	8	66			6	102 cm	Kodak 100	–	P
Salle									
M									
N									
G									
Numérisé									

www.lemanip.com
www.lemanip.com
www.lemanip.com

Paratger Le Site www.lemanip.com Tout Est Gratuit

Avant-bras, face AP

Analyse critique

Structures mises en évidence :

- Radius et ulna en totalité
- Coude et carpe proximal en totalité

Position :

- Légère superposition des parties proximales radius/ulna
- Épicondyle et épitrochlée de face

Exposition :

- Densité optique et contraste optimaux
- Parties molles et trabéculations osseuses clairement démontrées

Fig. 2-42. Avant-bras, face AP.

Avant-bras, profil

Structures mises en évidence :

- Radius et ulna en totalité
- Coude et carpe proximal en totalité

Position :

- Profil vrai
- Épicondyle et épitrochlée superposés
- Tête de l'ulna et radius distal superposés

Exposition :

- Densité optique et contraste optimaux
- Parties molles et trabéculations osseuses du canal carpien clairement démontrées

Fig. 2-43. Avant-bras, profil.

www.lemanip.com

 Paratger Le Site www.lemanip.com Tout Est Gratuit

Paratger Le Site www.lemanip.com Tout Est Gratuit

Coude, face AP

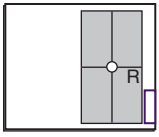

- 24 × 30 cm T
- Direct sur table (écrans fins)
- Masque plombé si RI numérique

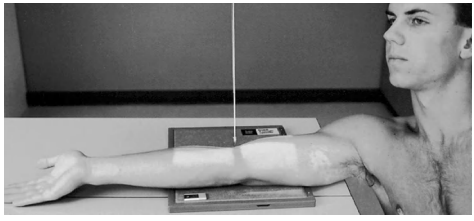

Fig. 2-44. Face AP, en extension complète.

Fig. 2-45. RD, ⊥ à l'humérus.

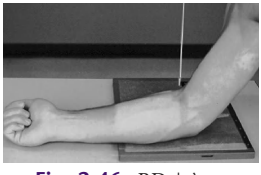

Fig. 2-46. RD ⊥ à l'avant-bras.

Position

- Coude en extension et main en supination (protection sur les cuisses)
- Basculer en dehors autant que possible pour obtenir une face vraie (palper épicondyle et épitrochlée)
- Si le coude ne peut pas être étendu complètement, prendre deux vues de face avec un RD perpendiculaire à l'humérus pour l'une et perpendiculaire à l'avant-bras pour l'autre

Rayon directeur : RD ⊥, centré à la partie moyenne du coude
DF : 100–110 cm
Collimation : À la région d'intérêt

Technique : kV (60 ± 5)_____ mrad

P 25	GO	CND M
LM 17		< 0,1 F

	cm	kV	mA	Temps	mAs	DF	RI	Grille	F
Exemple	7	64			6	102 cm	Kodak 100	–	P
Salle									
M									
N									
G									
Numérisé									

www.lemanip.com
www.lemanip.com
www.lemanip.com

www.lemanip.com

Coude, face AP – Extension complète

Analyse critique

Structures mises en évidence :

- Humérus distal
- Radius et ulna proximaux

Position :

- Légère superposition des parties proximales radius/ulna
- Épicondyle et épitrochlée de face

Exposition :

- Densité optique et contraste optimaux
- Parties molles et trabéculations clairement démontrées, pas de flou cinétique

Fig. 2-47. Coude, face AP en extension complète.

www.lemanip.com
www.lemanip.com

Paratger Le Site www.lemanip.com Tout Est Gratuit

Coude, face AP – Partiellement fléchi

Fig. 2-48. Humérus parallèle au RI.

Fig. 2-49. Avant-bras parallèle au RI.

Analyse critique

Structures mises en évidence :

- ⅓ distal de l'humérus
- ⅓ proximal de l'avant-bras

Position :

- Légère superposition de la partie proximale radius/ulna
- Épicondyle et épitrochlée de face

Exposition :

- Densité optique et contraste optimaux
- Parties molles et trabéculations osseuses clairement démontrées, pas de flou cinétique

www.lemanip.com
www.lemanip.com
www.lemanip.com

www.lemanip.com Paratger Le Site www.lemanip.com Tout Est Gratuit

Coude, oblique

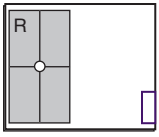

L'**oblique médial** visualise bien le **processus coronoïde** (le plus fréquent). L'**oblique latéral** visualise mieux le **col** et la **tête du radius.**

- 24 × 30 cm T
- Direct sur table (écrans fins)

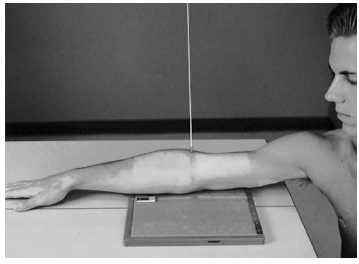

Fig. 2-50. Oblique interne (médial) (45°).

Position (oblique médial)

- Coude en extension, main en pronation
- Palper épicondyle et épitrochlée pour vérifier leur rotation interne à 45°

Oblique latéral : Position identique mais la main est en supination et le coude en rotation externe de 40°–45°. Plus difficile pour le patient; basculer au besoin latéralement toute la partie supérieure du corps.

Fig. 2-51. Oblique externe (latéral) (40°–45°)

Rayon directeur : RD ⊥, centré sur la partie moyenne du coude

DF : 100–110 cm

Collimation : À la zone d'intérêt

Technique : kV (60 ± 5)_____ mrad

P 25	GO	CND M
LM 17		< 0,1 F

	cm	kV	mA	Temps	mAs	DF	RI	Grille	F
Exemple	7	64			6	102 cm	Kodak 100	–	P
Salle									
M									
N									
G									
Numérisé									

Paratger Le Site www.lemanip.com Tout Est Gratuit

Paratger Le Site www.lemanip.com Tout Est Gratuit

Coude, oblique médial (interne)

Analyse critique

Structures mises en évidence :

- Radius et ulna proximaux
- Épitrochlée et trochlée

Position :

- Processus coronoïde de profil
- Superposition col/tête radiale sur l'ulna

Exposition :

- Densité optique et contraste optimaux
- Parties molles et trabéculations osseuses clairement démontrées

Fig. 2-52. Coude, oblique médial (interne).

Coude, oblique latéral (externe)

Analyse critique

Structures mises en évidence :

- Radius et ulna proximaux
- Épicondyle et capitulum

Position :

- Tête radiale, col et tubérosité libres de toute superposition
- Épicondyle, épitrochlée et capitulum de face

Exposition :

- Densité optique et contraste optimaux
- Parties molles et trabéculations osseuses bien vues ; pas de flou cinétique

Fig. 2-53. Coude, oblique latéral (externe).

www.lemanip.com
www.lemanip.com
www.lemanip.com

Paratger Le Site www.lemanip.com Tout Est Gratuit

Coude, profil

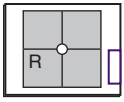

- 18 × 24 cm T
- Direct sur table (écrans fins)
- Masque plombé si RI numérique



Fig. 2-54. Coude, profil, fléchi à 90°.

Position

- Coude fléchi à 90°, épaule abaissée si nécessaire pour que l'avant-bras et le bras reposent sur la table ou sur le RI (protection sur les cuisses)
- Centrer le coude au centre du RI ou sur la portion du RI devant être exposée, avec l'avant-bras parallèle au bord de la cassette
- Positionner la main et le poignet en profil vrai

Rayon directeur : RD ⊥, centré sur la partie moyenne du coude
DF : 100–110 cm
Collimation : Diaphragmer sur les quatre côtés, inclure au minimum ≈5 cm d'avant-bras et d'humérus

Technique : kV (60 ± 5)_____ mrad

P 25	GO	CND M
LM 17		< 0,1 F

	cm	kV	mA	Temps	mAs	DF	RI	Grille	F
Exemple	7	64			6	102 cm	Kodak 100	–	P
Salle									
M									
N									
G									
Numérisé									

Paratger Le Site www.lemanip.com Tout Est Gratuit

www.lemanip.com
Paratger Le Site www.lemanip.com Tout Est Gratuit

Coude, profil

Fig. 2-55. Coude, profil.

Analyse critique

Structures mises en évidence :

- Radius/ulna proximaux et humérus distal
- Région des bandes graisseuses périarticulaires

Position :

- Olécrâne/incisure trochléaire de profil
- Épicondyle et épitrochlée superposés
- Coude fléchi à 90°

Exposition :

- Densité optique et contraste optimaux
- Parties molles et trabéculations osseuses clairement démontrées

www.lemanip.com
www.lemanip.com

www.lemanip.com

Traumatisme, coude, profil axial
(Méthode de Coyle)

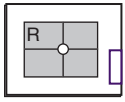

Incidences spéciales pour étudier la **tête radiale** et le **processus coronoïde**

- 18 × 24 cm T
- Direct sur table (écrans fins)

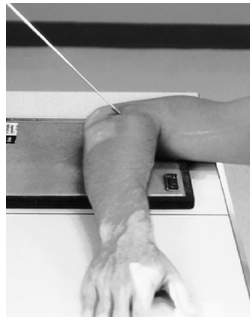

Fig. 2-56. Pour la **tête** et le **col** du **radius**, coude fléchi à **90°**.

Position et rayon directeur

Tête et col du radius :

- Coude fléchi si possible à **90°**, main en pronation
- RD incliné de 45° vers le thorax, centré sur la tête et le col du radius (RD entre au milieu de l'articulation du coude)

Processus coronoïde :

- Coude fléchi **seulement à 80°**, main en pronation
- RD incliné de 45° dans l'axe du bras, centré sur le processus coronoïde (RD entre au milieu de l'articulation du coude)

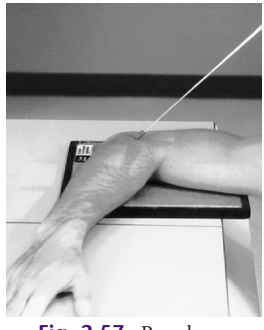

Fig. 2-57. Pour le **processus coronoïde**, coude fléchi à **80°**.

DF : 100–110 cm

Collimation : Diaphragmer strictement à la zone d'intérêt

Technique : kV (65 ± 5)_____ mrad

(+4 kV pour coude, profil)

P	29	GO	CND	M
LM	18		< 0,1	F

	cm	kV	mA	Temps	mAs	DF	RI	Grille	F
Exemple	8	68			6	102 cm	Kodak 100	–	P
Salle									
M									
N									
G									
Numérisé									

Paratger Le Site www.lemanip.com Tout Est Gratuit
www.lemanip.com

Paratger Le Site www.lemanip.com Tout Est Gratuit

Traumatisme, coude, profil axial
(Méthode de Coyle)

Fig. 2-58. Coude, profil axial (pour la tête, le col et le capitulum du radius).

Fig. 2-59. Coude, profil axial (pour le processus coronoïde et la trochlée).

Analyse critique

Structures mises en évidence et position – RD 45° vers l'épaule :

- Tête et col du radius et capitulum ; coude fléchi à **90°**

Structures mises en évidence et position – RD 45° à l'opposé de l'épaule :

- Processus coronoïde et trochlée
- Processus coronoïde de profil, coude fléchi à **80°** (une flexion supérieure à 80° ne dégagerait pas le processus coronoïde)

Exposition :

- Densité optique et contraste optimaux
- Parties molles et trabéculations osseuses clairement démontrées ; pas de flou cinétique

www.lemanip.com
www.lemanip.com
www.lemanip.com

Paratger Le Site www.lemanip.com Tout Est Gratuit

Membre supérieur, face AP en pédiatrie

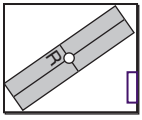

Fig. 2-60. Membre supérieur, face AP.

En cas de possible traumatisme, manipuler le membre avec douceur, avec un minimum de mouvement. Prendre une seule incidence afin d'éliminer une fracture importante, puis des incidences complémentaires seront réalisées.

- La taille du RI est déterminée par l'âge et la taille du patient
- Direct sur table (écrans fins)

Position

- Décubitus dorsal, bras en abduction écarté du corps, protection sur la zone pelvienne
- Prendre le membre en entier à moins que l'étude d'une articulation ou d'un os soit indiquée
- Immobiliser avec des moyens de contention flexibles type bandes ou avec des sacs de sable
- N'utiliser l'aide parentale que si nécessaire, fournir gants et tablier plombés

Rayon directeur : RD ⊥, centré au milieu du membre
DF : 100–110 cm
Collimation : Sur les quatre côtés de la zone d'intérêt

Technique : kV (55 ± 5)_____ mrad

P 13	GO	CND M	
LM 13		< 0,1 F	

	cm	kV	mA	Temps	mAs	DF	RI	Grille	F
Exemple	4	60			4	102 cm	Kodak 100	–	P
Salle									
M									
N									
G									
Numérisé									

www.lemanip.com

Paratger Le Site www.lemanip.com Tout Est Gratuit

Paratger Le Site www.lemanip.com Tout Est Gratuit

Membre supérieur, profil en pédiatrie

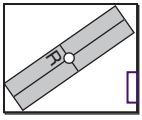

- Taille du RI déterminée par l'âge et la taille du patient
- Direct sur table (écrans fins)

Fig. 2-61. Membre supérieur, profil.

Position

- Décubitus dorsal, bras en abduction écarté du corps, protection sur la région pelvienne
- Prendre le membre en entier, à moins que l'étude d'une articulation ou d'un os soit indiquée
- Immobiliser avec des moyens de contention flexibles type bandes et/ou avec des sacs de sable
- Coude fléchi, tourner complètement le bras en profil
- N'utiliser l'aide des parents que si nécessaire, fournir gants et tablier plombés.

Rayon directeur : RD ⊥, centré au milieu du membre
DF : 100–110 cm
Collimation : Sur les quatre côtés de la zone d'intérêt

Technique : kV (55 ± 5)_____ mrad

P 13	GO	CND	M
LM 13		< 0,1	F

	cm	kV	mA	Temps	mAs	DF	RI	Grille	F
Exemple	4	60			4	102 cm	Kodak 100	–	P
Salle									
M									
N									
G									
Numérisé									

www.lemanip.com
www.lemanip.com
www.lemanip.com

www.lemanip.com Paratger Le Site www.lemanip.com Tout Est Gratuit

Chapitre 3

Humérus et ceinture scapulaire

Humérus

- ❑ Face AP (B) 77
- ❑ Profil en rotation (B) 78
- ❑ Traumatisme, profil (humérus moyen et distal) (S) 79
- ❑ Face AP et profil, critique 80
- ❑ Traumatisme, profil transthoracique (S) 81
- ❑ Proximal, profil transthoracique, critique 82

Épaule

- ❑ Face AP, rotation externe et interne (B) 83
- ❑ Face AP, rotation externe et interne, critique 84
- ❑ Axial inférosupérieur (méthode de Lawrence) (S) 85
- ❑ Axial inférosupérieur, critique 86
- ❑ Axial supéro-inférieur (variante de Hobbs) (S) . . . 87
- ❑ Axial supéro-inférieur, critique 88
- ❑ Oblique postérieur (méthode de Grashey) (S) 89
- ❑ Oblique postérieur (méthode de Grashey), critique 90
- ❑ Gouttière intertubérositaire (bicipitale) (variante de Fisk) (S) 91
- ❑ Gouttière intertubérositaire, critique 92
- ❑ Profil de coiffe et incidence de Neer (S) . . . 93
- ❑ Profil de coiffe et incidence de Neer, critique 94
- ❑ Face AP en rotation neutre (S) 95
- ❑ Profil transthoracique (méthode de Lawrence) (S) 96
- ❑ Profil transthoracique, critique 97
- ❑ Oblique apical (méthode de Garth) (S) 98
- ❑ Oblique apical, critique 99

Clavicule

- ❑ Face AP et AP rayon incliné (B) 100
- ❑ Face AP et AP rayon incliné, critique 101

Scapula

- ❑ Face AP (B) 102
- ❑ Profil (B) 103
- ❑ Face AP et profil, critique 104

Articulations acromioclaviculaires (AC)

- ❑ Face AP en bilatéral avec et sans charge (S) 105
- ❑ Face AP, critique 106

(B) De base, (S) Spéciale

www.lemanip.com

 Paratger Le Site www.lemanip.com Tout Est Gratuit

Paratger Le Site www.lemanip.com Tout Est Gratuit

Humérus, face AP

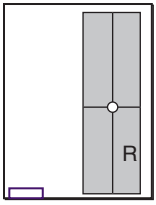

Fig. 3-1. Face AP couché.

- 35 × 43 cm H, ou pour un patient plus petit, 30 × 35 cm H
- Grille > 10 cm, écran < 10 cm
- Masque plombé si RI numérique

Position

- Debout ou décubitus dorsal avec humérus aligné selon le grand axe du RI (à moins qu'une position en oblique soit nécessaire pour **inclure les articulations du coude et de l'épaule**). Placer une protection sur les gonades.
- Bras en légère abduction, main en supination pour AP vraie (axe épicondyle–épitrochlée parallèle au RI)

Fig. 3-2. Face AP debout.

Rayon directeur : RD ⊥, au milieu de l'humérus

DF : 100–110 cm

Collimation : Diaphragmer sur les quatre côtés de la zone d'intérêt

Technique : kV, grille (70 ± 5)____ mrad écran (60 ± 5)

P	33	GO	CND M
LM	16		< 0,1 F

	cm	kV	mA	Temps	mAs	DF	RI	Grille	F
Exemple	9	70			6	102 cm	Kodak 100	–	P
Salle									
M									
N									
G									
Numérisé									

www.lemanip.com
www.lemanip.com
www.lemanip.com

Paratger Le Site www.lemanip.com Tout Est Gratuit

Humérus, profil en rotation

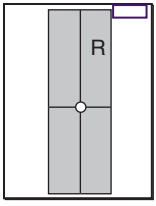

Attention : Ne pas essayer de tourner le bras s'il y a une suspicion de fracture ou de luxation (voir page suivante).

- 35 × 43 cm H ou 30 × 35 cm H
- Grille > 10 cm, écran < 10 cm

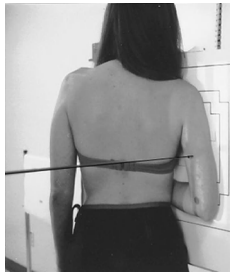

Fig. 3-3. Profil debout (PA).

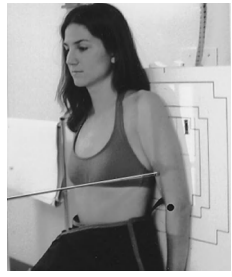

Fig. 3-4. Profil debout (AP).

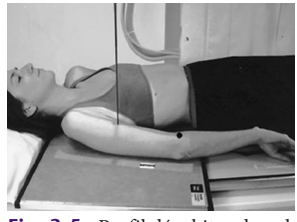

Fig. 3-5. Profil décubitus dorsal.

Position (le cliché peut être pris debout AP ou PA, ou en décubitus dorsal)

- **Debout (PA) :** Coude fléchi à 90°, patient tourné de 15°–20° à partir de PA pour amener l'humérus et l'épaule au contact du RI (axe épicondyle–épitrochlée ⊥ au RI pour un profil vrai)
- **Debout ou décubitus dorsal AP :** Coude légèrement fléchi, rotation du bras et du poignet pour une position de profil (paumes en arrière), axe épicondyle–épitrochlée ⊥ au RI
- RI centré pour **inclure les articulations du coude et de l'épaule**

Rayon directeur : RD ⊥, au milieu de l'humérus

DF : 100–110 cm

Collimation : À la zone d'intérêt

Technique : kV, grille (70 ± 5)____ mrad écran (60 ± 5)

P 33	GO	CND M
LM 16		< 0,1 F

	cm	kV	mA	Temps	mAs	DF	RI	Grille	F
Exemple	9	70			6	102 cm	Kodak 100	–	P
Salle									
M									
N									
G									
Numérisé									

Paratger Le Site www.lemanip.com Tout Est Gratuit

Paratger Le Site www.lemanip.com Tout Est Gratuit

Traumatisme, humérus, profil

(Humérus moyen et distal)

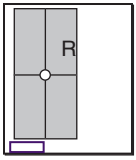

Pour l'humérus proximal, voir profil transthoracique ou profil de coiffe.

- 30 × 35 cm H ou 24 × 30 cm H
- Direct sur table (écrans fins)

Fig. 3-6. Profil à rayon horizontal, humérus moyen et distal.

Position

- Soulever avec précaution le bras et le placer sur un coussin mousse, tourner si possible la main de profil pour obtenir une projection du coude en profil vrai
- Placer le RI en vertical entre le bras et le thorax avec le haut du RI dans l'aisselle (placer une protection entre le RI et le patient)

Rayon directeur : RD horizontal et ⊥ au RI, centré sur le $^1/_3$ distal de l'humérus

DF : 100–110 cm

Collimation : Sur les quatre côtés, inclure partie moyenne et distale de l'humérus, articulation du coude et avant-bras proximal

Technique : kV (65 ± 5)_____ mrad

P 33	GO	CND M
LM 16		< 0,1 F

	cm	kV	mA	Temps	mAs	DF	RI	Grille	F
Exemple	8	66			6	102 cm	Kodak 100	–	P
Salle									
M									
N									
G									
Numérisé									

www.lemanip.com
www.lemanip.com
www.lemanip.com

www.lemanip.com

Humérus, face AP et profil

Fig. 3-7. Humérus, face AP.

Fig. 3-8. Humérus, profil debout. (voir Fig. 3-3 – PA, coude fléchi à 90°)

Analyse critique

Structures mises en évidence :

- Face et profil de la totalité de l'humérus, incluant les articulations du coude et glénohumérale

Position : Face AP

- Pas de rotation, épitrochlée et épicondyle vus de face, tubercule majeur de profil
- Tête humérale et cavité glénoïde bien vues

Profil (PA)

- Vrai profil, épicondyle et épitrochlée sont superposées

Note : Un humérus de profil peut aussi être obtenu comme une incidence de face avec le bras en rotation interne en position de profil (voir Fig. 3-1 et 3-2).

Exposition :

- Densité optique et contraste optimaux
- Trabéculations osseuses nettes bien vues, pas de flou cinétique

www.lemanip.com

Paratger Le Site www.lemanip.com Tout Est Gratuit

Traumatisme, humérus, profil transthoracique

(Humérus moyen et proximal)

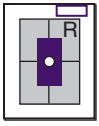

- 35 × 43 cm H
- Grille

Position :

- Patient couché ou debout
- Membre atteint le plus proche du RI
- Soulever le bras opposé sur la tête

Fig. 3-9. Profil transthoracique.

Rayon directeur : Centrer sur la partie moyenne de l'humérus atteint

DF : 100–110 cm

Collimation : Aux limites des parties molles – humérus en entier

Respiration : La technique en respiration libre est préférée

Technique : kV avec grille (75 ± 5)_____; 3–4 s avec la technique en respiration libre

mrad		
P	1005	Thyroïde 86
LM	158	Sein 238

	cm	kV	mA	Temps	mAs	DF	RI	Grille	F
Exemple	9	70			6	102 cm	Kodak 400	12:1	P ou G
Salle									
M									
N									
G									
Numérisé									

www.lemanip.com
www.lemanip.com
www.lemanip.com

www.lemanip.com

Humérus proximal, profil transthoracique

Analyse critique

Structures mises en évidence :

- Vue de profil de la moitié proximale de l'humérus

Position :

- La moitié proximale de la diaphyse humérale devrait être clairement visualisée
- Tête humérale et cavité glénoïde bien vues

Exposition :

- Densité optique et contraste optimaux
- Superposition des côtes et du parenchyme pulmonaire effacée (avec la technique en respiration libre)

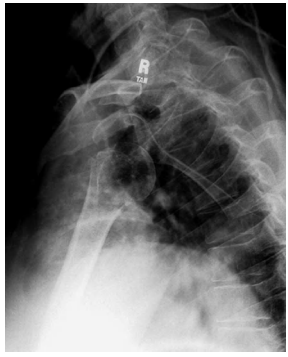

Fig. 3-10. Profil transthoracique.

www.lemanip.com

Paratger Le Site www.lemanip.com Tout Est Gratuit

Épaule, face AP

(Rotation externe et interne)

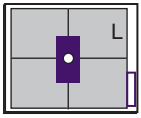

Attention : Ne pas réaliser si une fracture ou une luxation sont suspectées.

- 24 × 30 cm T
- Grille



Fig. 3-11. Externe (humérus face).

Fig. 3-12. Interne (humérus profil).

Position

- Verticale (assise ou debout) ou décubitus dorsal, bras en légère abduction
- Tourner le thorax si nécessaire pour que la face postérieure de l'épaule soit contre le RI
- Centrer le RI au niveau de l'articulation scapulohumérale et du RD

Rotation externe : Tourner le bras en externe jusqu'à ce que la main soit en supination et l'axe épitrochlée–épicondyle parallèle au RI

Rotation interne : Tourner le bras en interne jusqu'à ce que la main soit en pronation et l'axe épitroclée–épicondyle perpendiculaire au RI

Rayon directeur : RD ⊥, à la partie moyenne de l'articulation scapulohumérale

DF : 100–110 cm

Collimation : Sur les quatre côtés de la zone d'intérêt

Respiration : Suspendre lors de la prise du cliché

Technique : kV (75 ± 5)_____ mrad, deux incidences

P 90	Thyroïde 2
LM 28	Sein 16

	cm	kV	mA	Temps	mAs	DF	RI	Grille	F
Exemple	12	70			6	102 cm	Kodak 400	12:1	P
Salle									
M									
N									
G									
Numérisé									

www.lemanip.com
www.lemanip.com
www.lemanip.com

www.lemanip.com Paratger Le Site www.lemanip.com Tout Est Gratuit

Épaule, face AP – Rotation externe et interne

Analyse critique

Structures mises en évidence :

- Humérus proximal et deux tiers externes de la clavicule et partie supérieure de la scapula

Position : Rotation externe (AP)

- Tubercule majeur vu de profil en externe
- Tubercule mineur superposé à la tête humérale

Rotation interne (latérale)

- Tubercule mineur dégagé de profil en interne
- Tubercule majeur superposé à la tête humérale

Exposition :

- Densité optique et contraste optimaux
- Parties molles et trabéculations osseuses nettes bien vues ; pas de flou cinétique

Fig. 3-13. Épaule, face AP en rotation externe.

Fig. 3-14. Épaule, face AP en rotation interne.

www.lemanip.com

 Paratger Le Site www.lemanip.com Tout Est Gratuit

Paratger Le Site www.lemanip.com Tout Est Gratuit

Axial inférosupérieur (profil axillaire)

(Méthode de Lawrence)

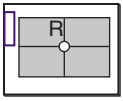

Attention : Ne pas réaliser si fracture ou luxation suspectées

- 18 × 24 cm T
- Grille fixe ; grille sens horizontal et RD centré au milieu de la grille

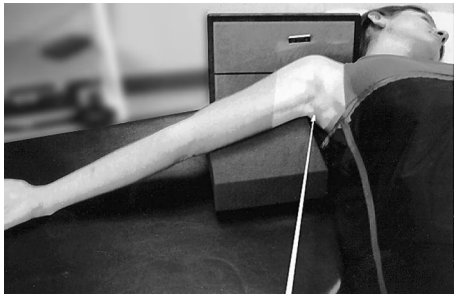

Fig. 3-15. Inférosupérieur (profil axillaire).

Position

- Patient en décubitus dorsal, au bord de la table ou du brancard avec un support sous l'épaule pour centrer sur la ligne centrale du RI, tête tournée à l'opposé du RI
- Bras en abduction à 90° du corps si possible
- Tourner le bras en dehors, la main en supination

Rayon directeur : RD horizontal, incliné 25°–30° en médial vers le creux axillaire ; l'angulation est inférieure si le bras n'est pas en abduction à 90° (placer le tube proche de la table ou du brancard au même niveau que le creux axillaire)

DF : 100–110 cm

Collimation : À la zone d'intérêt

Respiration : Suspendre lors de la prise du cliché

Technique : kV (70 ± 5)_____ mrad | P 39 | GO | CND M

	cm	kV	mA	Temps	mAs	DF	RI	Grille	F
Exemple	15	65			10	102 cm	Kodak 400	6:1	P
Salle									
M									
N									
G									
Numérisé									

www.lemanip.com
www.lemanip.com
www.lemanip.com

Paratger Le Site www.lemanip.com Tout Est Gratuit

Incidence axiale inférosupérieure (profil axillaire)

(Méthode de Lawrence)

Fig. 3-16. Axial inférosupérieur.

Analyse critique

Structures mises en évidence :

- Vue de profil de la partie proximale de l'humérus en relation avec la cavité glénoïde

Position :

- L'épine de la scapula est vue par son extrémité au-dessous de l'articulation glénohumérale
- Bras étudié en abduction d'environ 90°

Exposition :

- Densité optique et contraste optimaux
- Pas de flou cinétique ; limites osseuses et trabéculations nettes clairement vues

Paratger Le Site www.lemanip.com Tout Est Gratuit

Paratger Le Site www.lemanip.com Tout Est Gratuit

Incidence axiale supéro-inférieure PA

(Variante de Hobbs)

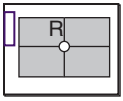

- 18 × 24 cm T
- Grille ou sans grille pour un adulte de taille moyenne

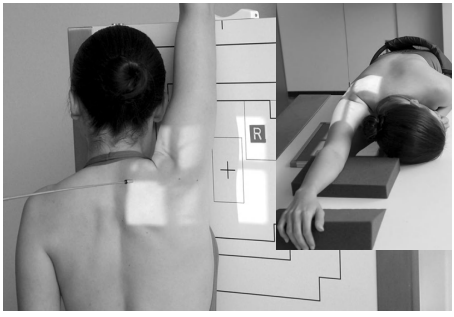

Fig. 3-17. Axial supéro-inférieur PA.

Position

- Patient couché ou debout
- Bras examiné surélevé
- Tête tournée vers le côté opposé

Rayon directeur : Perpendiculaire au RI, centré sur l'articulation glénohumérale
DF : 100–110 cm
Collimation : Aux parties molles de l'articulation scapulohumérale
Respiration : À suspendre lors de la prise du cliché

Technique : kV (70 ± 5)_____ mrad | P 39 | GO | CND M

	cm	kV	mA	Temps	mAs	DF	RI	Grille	F
Exemple	15	65			10	102 cm	Kodak 400	6:1	P
Salle									
M									
N									
G									
Numérisé									

www.lemanip.com

Paratger Le Site www.lemanip.com Tout Est Gratuit

Incidence axiale supéro-inférieure PA
(Variante de Hobbs)

Fig. 3-18. Axial supéro-inférieur PA.

Analyse critique

Structures mises en évidence :

- Vue de profil de la partie proximale de l'humérus en relation avec l'articulation glénohumérale

Position :

- Processus coracoïde vu par son extrémité
- Bras examiné complètement surélevé

Exposition :

- Contraste et densité optique optimaux
- Pas de flou cinétique ; parties molles et trabéculations osseuses nettes clairement démontrées

Paratger Le Site www.lemanip.com Tout Est Gratuit

Paratger Le Site www.lemanip.com Tout Est Gratuit

Oblique postérieur
(Méthode de Grashey)

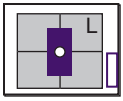

Incidence spéciale pour visualiser la cavité glénoïde de profil avec espace articulaire dégagé
- 18 × 24 cm T
- Grille



Fig. 3-19. Cavité glénoïde (oblique post. 35°–45°).

Position
- Debout ou décubitus dorsal (préférer le debout)
- Oblique 35°–45° vers le côté à examiner (le corps de la scapula devrait être parallèle au RI), main et bras en rotation neutre
- Centrer RD sur l'articulation scapulohumérale et RI

Rayon directeur : RD ⊥, au milieu de l'articulation scapulohumérale
DF : 100–110 cm
Collimation : Diaphragmer strictement à la zone d'intérêt
Respiration : Suspendre lors de la prise du cliché

Technique : kV (75 ± 5)_____ mrad

P 62	Thyroïde 1
LM 20	Sein 5

	cm	kV	mA	Temps	mAs	DF	RI	Grille	F
Exemple	13	75			7	102 cm	Kodak 400	12:1	P
Salle									
M									
N									
G									
Numérisé									

www.lemanip.com
www.lemanip.com
www.lemanip.com

Paratger Le Site www.lemanip.com Tout Est Gratuit

Oblique postérieur
(Méthode de Grashey)

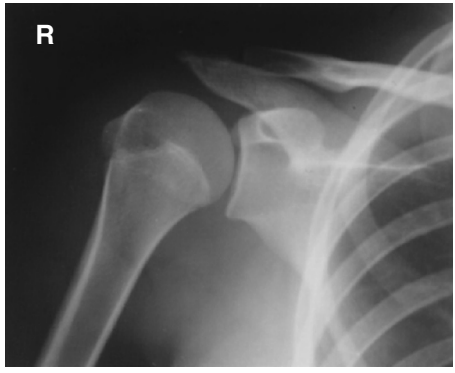

Fig. 3-20. Oblique postérieur.

Analyse critique

Structures mises en évidence :

- Vue de la tête humérale en relation avec la cavité glénoïde

Position :

- Articulation scapulohumérale dégagée
- Bords antérieur et postérieur de la cavité glénoïde superposés

Exposition :

- Densité optique et contraste optimaux
- Parties molles et trabéculations osseuses nettes clairement démontrées; pas de flou cinétique

www.lemanip.com

Paratger Le Site www.lemanip.com Tout Est Gratuit

Paratger Le Site www.lemanip.com Tout Est Gratuit

Épaule, gouttière intertubérositaire (bicipitale)

(Variante de Fisk)

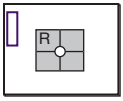

- 18 × 24 cm T
- Direct sur table (écrans fins)

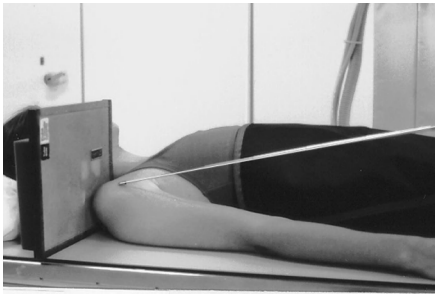

Fig. 3-21. Incidence inférosupérieure, décubitus dorsal (RD 15°–20° par rapport à l'horizontale).

Position

- Décubitus dorsal ou debout. Palper en avant la tête humérale pour localiser la gouttière.

Décubitus dorsal : Bras en légère abduction, main en supination

- Centrer RI et gouttière sur le RD
- RD incliné vers le bas de 10°–15° par rapport à l'horizontale, centré sur la gouttière, RI vertical contre la partie haute de l'épaule, perpendiculaire au RD

Fig. 3-22. Variante supéro-inférieur (humérus 15°–20° par rapport à la verticale, RD, ⊥ au RI).

Variante du debout : Le patient s'incline en avant de 15°–20°, RD vertical, ⊥ au RI

DF : 100–110 cm

Collimation : Diaphragmer strictement

Respiration : Suspendre lors de la prise du cliché

Technique : kV (60 ± 5)___ Décubitus dorsal

mrad	P 14	Thyroïde 0
	LM 5	Sein 0

	cm	kV	mA	Temps	mAs	DF	RI	Grille	F
Exemple	–	65			3	102 cm	Kodak 100	–	P
Salle									
M									
N									
G									
Numérisé									

www.lemanip.com
www.lemanip.com
www.lemanip.com

Paratger Le Site www.lemanip.com Tout Est Gratuit

Incidence tangentielle de la gouttière intertubérositaire

(Variante de Fisk)

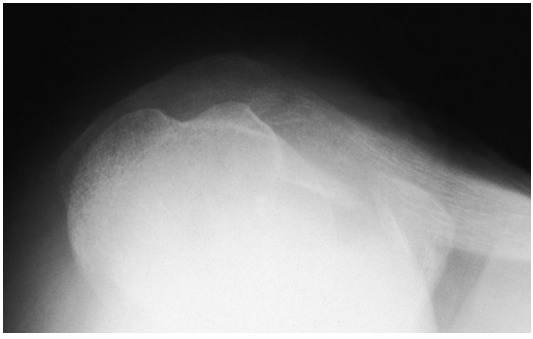

Fig. 3-23. Projection tangentielle (gouttière intertubérositaire).

Analyse critique

Structures mises en évidence :

- Tubercules huméraux et gouttière intertubérositaire vus de profil

Position :

- Gouttière intertubérositaire et tubercules vus de profil
- Pas de superposition avec l'acromion

Exposition :

- Densité optique et contraste optimaux
- Parties molles et trabéculations osseuses nettes clairement démontrées; pas de flou cinétique

Paratger Le Site www.lemanip.com Tout Est Gratuit

Paratger Le Site www.lemanip.com Tout Est Gratuit

Épaule, profil

Profil de coiffe (et incidence de Neer)

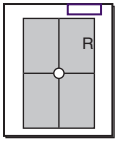

- 24 × 30 cm H
- Grille

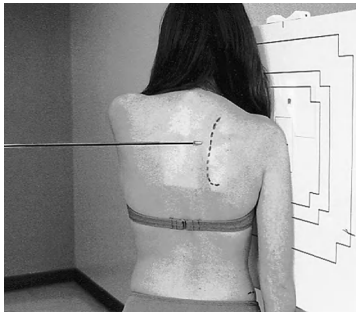

Fig. 3-24. Profil de coiffe, position, – RD ⊥.

Position

- Debout ou couchée (préférer debout)
- Tourner le patient en oblique antérieur de 45°–60° comme pour une scapula de profil (corps de la scapula perpendiculaire au RI)
- Bras du côté normal surélevé en face du patient, bras le long du corps du côté exploré
- Centrer sur l'articulation scapulohumérale et le RD

Fig. 3-25. Incidence de Neer – RD 10°–15° caudal.

Rayon directeur : RD ⊥ à l'articulation scapulohumérale

Incidence de Neer : Incliner le RD de 10°–15° en caudal pour mieux étudier l'espace sous-acromial (défilé supraépineux), RD à la limite supérieure de la tête humérale

DF : 100–110 cm

Collimation : À la zone d'intérêt

Respiration : Suspendre lors de la prise du cliché

Technique : kV (75 ± 5)_____ mrad

P 126	Thyroïde 1
LM 30	Sein 1

	cm	kV	mA	Temps	mAs	DF	RI	Grille	F
Exemple	16	75			13	102 cm	Kodak 400	12:1	P
Salle									
M									
N									
G									
Numérisé									

www.lemanip.com

www.lemanip.com

Profil de coiffe et incidence de Neer

Fig. 3-26. Profil de coiffe.

Fig. 3-27. Incidence du défilé supraépineux (méthode de Neer).

Analyse critique

Structures mises en évidence :

- **Profil de coiffe :** Profil vrai de la scapula, humérus proximal
- **Incidence de Neer :** Le défilé supraépineux (ou sous-acromial) est dégagé

Position :

- **Profil de coiffe :** Corps fin de la scapula vue d'affilée sans superposition de côtes
- **Incidence de Neer :** Corps de la scapula vu d'affilée ; tête humérale au-dessous du défilé supraépineux

Exposition :

- Densité optique et contraste optimaux
- Parties molles et trabéculations osseuses nettes clairement démontrées ; pas de flou cinétique

www.lemanip.com

www.lemanip.com

Traumatisme, épaule, face AP
(Rotation neutre)

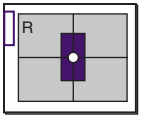

Attention : Ne pas essayer de tourner le bras si une fracture ou une luxation sont suspectées, sauf en cas de demande du médecin.

- 24 × 30 cm T

ou

- 30 × 35 cm H pour inclure plus d'humérus
- Grille



Fig. 3-28. Face AP – rotation neutre.

Position

- Verticale (assise ou debout) ou décubitus dorsal, bras en légère abduction
- Tourner si nécessaire légèrement le thorax pour placer la face postérieure de l'épaule contre le RI
- Bras en position neutre (est généralement obtenu avec paume en dedans)

Rayon directeur : RD ⊥, à ≈2–3 cm au-dessous du processus coracoïde

DF : 100–110 cm

Collimation : Sur les quatre côtés de la zone d'intérêt

Respiration : Suspendre lors de la prise du cliché

Technique : kV (70 ± 5)_____ mrad

P	45	Thyroïde 3	
LM	14	Sein 3	

	cm	kV	mA	Temps	mAs	DF	RI	Grille	F
Exemple	12	70			6	102 cm	Kodak 400	12:1	P
Salle									
M									
N									
G									
Numérisé									

www.lemanip.com

Paratger Le Site www.lemanip.com Tout Est Gratuit

Traumatisme, épaule, profil

Profil transthoracique (méthode de Lawrence)

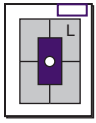

- 24 × 30 cm H
- Grille
- Respiration libre

Fig. 3-29. Debout, profil transthoracique.

Position

- Debout ou décubitus dorsal, bras atteint contre le RI, bras opposé en position neutre
- Soulever le bras opposé au-dessus de la tête
- Surélever l'épaule opposée, **ou** incliner le RD de 10°–15° en crânial pour éviter une superposition avec l'épaule non atteinte
- Profil vrai, ou légère rotation antérieure de l'épaule non atteinte
- Centrer grille RI sur RD

Fig. 3-30. Décubitus dorsal, profil transthoracique.

Rayon directeur : RD ⊥, à travers le thorax et le col chirurgical
DF : 100–110 cm
Collimation : Sur les quatre côtés de la zone d'intérêt
Respiration : superficielle et modérée lors de la prise du cliché

Technique : kV avec grille (75 ± 5)_____ ; 3–4 s avec la technique en respiration libre

mrad		
P 1005	Thyroïde 86	
LM 158	Sein 238	

	cm	kV	mA	Temps	mAs	DF	RI	Grille	F
Exemple	34	75			60	102 cm	Kodak 400	12:1	P ou G
Salle									
M									
N									
G									
Numérisé									

www.lemanip.com

 Paratger Le Site www.lemanip.com Tout Est Gratuit

Paratger Le Site www.lemanip.com Tout Est Gratuit

Épaule, profil transthoracique

(Méthode de Lawrence)

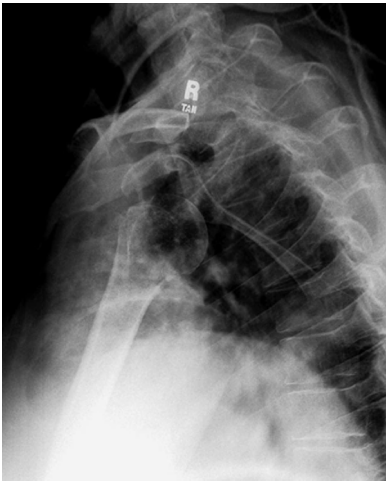

Fig. 3-31. Profil transthoracique.

Analyse critique

Structures mises en évidence :

- Vue de profil de l'humérus proximal et de l'articulation glénohumérale

Position :

- Diaphyse de l'humérus proximal clairement visualisée
- Tête humérale et cavité glénoïde visualisées

Exposition :

- Densité optique et contraste optimaux
- Parties molles et trabéculations osseuses nettes clairement démontrées ; pas de flou cinétique

www.lemanip.com
www.lemanip.com
www.lemanip.com

Paratger Le Site www.lemanip.com Tout Est Gratuit

www.lemanip.com Paratger Le Site www.lemanip.com Tout Est Gratuit

Épaule, oblique apical

(Méthode de Garth)

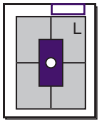

Une bonne incidence en cas de traumatisme aigu de l'épaule pour mettre en évidence luxations, fractures de la glène et lésions de Hill-Sachs.

- 18 × 24 cm H
- Grille

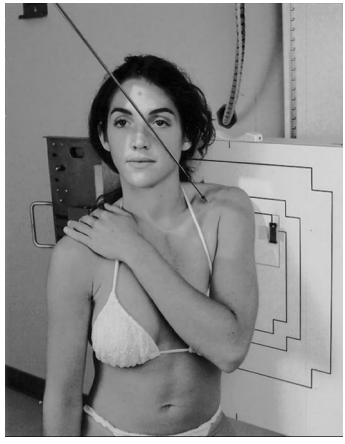

Fig. 3-32. Debout, incidence oblique apicale (oblique post. 45°, RD 45° en caudal).

Position

- Debout de préférence (couchée si nécessaire)
- Tourner le thorax de 45° avec l'épaule atteinte contre le RI
- Du côté atteint, coude en flexion, placer la main sur l'épaule opposée
- Centrer RI sur le point de sortie du RD

Rayon directeur : RD 45° en caudal, sur la partie interne de l'articulation scapulohumérale
DF : 100–110 cm
Collimation : Sur les quatre côtés de la zone d'intérêt
Respiration : Suspendre lors de la prise du cliché

Technique : kV (75 ± 5)_____ mrad

P 109	Thyroïde 1
LM 33	Sein 4

	cm	kV	mA	Temps	mAs	DF	RI	Grille	F
Exemple	14	75			12	102 cm	Kodak 400	12:1	P
Salle									
M									
N									
G									
Numérisé									

 Paratger Le Site www.lemanip.com Tout Est Gratuit

Paratger Le Site www.lemanip.com Tout Est Gratuit

Incidence oblique apicale AP

(Méthode de Garth)

Fig. 3-33. Oblique apical AP.

Analyse critique

Structures mises en évidence :

- Tête humérale, cavité glénoïde, et col et partie supérieure de la scapula libres de toute superposition

Position :

- Acromion et articulation AC projetée au-dessus de la tête humérale

Exposition :

- Densité optique et contraste optimaux
- Parties molles et trabéculations osseuses nettes clairement démontrées; pas de flou cinétique

www.lemanip.com
www.lemanip.com
www.lemanip.com

www.lemanip.com
Paratger Le Site www.lemanip.com Tout Est Gratuit

Clavicule, face AP et AP rayon incliné

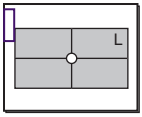

- 24 × 30 cm T
- Grille

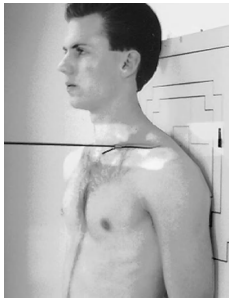

Fig. 3-34. Face AP, 0°.

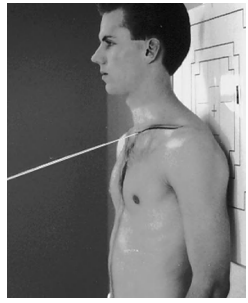

Fig. 3-35. AP axial, 20° crânial.

Position

- Debout ou couchée
- Centrer la clavicule et RI sur RD (à mi-distance entre l'incisure jugulaire en dedans et l'articulation AC en dehors)

Rayon directeur : RD au milieu de la clavicule
Face AP : RD ⊥, au milieu de la clavicule
AP rayon incliné : Inclinaison RD 15°–30° en crânial (des épaules fines nécessitent une angulation supplémentaire de 5°–10° par rapport à des épaules fortes)
Note : Selon les usages des services, on peut réaliser une AP 0°, ou un AP rayon incliné, ou les deux.
DF : 100–110 cm
Collimation : Diaphragmer strictement à la zone de la clavicule
Respiration : Prendre le cliché lors de l'expiration

Technique : kV avec grille (75 ± 5)_____ (+4 kV pour l'axial)

mrad, par incidence face AP			
P	62	Thyroïde	30
LM	17	Sein	1

	cm	kV	mA	Temps	mAs	DF	RI	Grille	F
Exemple	14	70			8	102 cm	Kodak 400	12:1	P
Salle									
M									
N									
G									
Numérisé									

www.lemanip.com

Paratger Le Site www.lemanip.com Tout Est Gratuit

Paratger Le Site www.lemanip.com Tout Est Gratuit

Incidences de la clavicule face AP et AP rayon incliné

Analyse critique

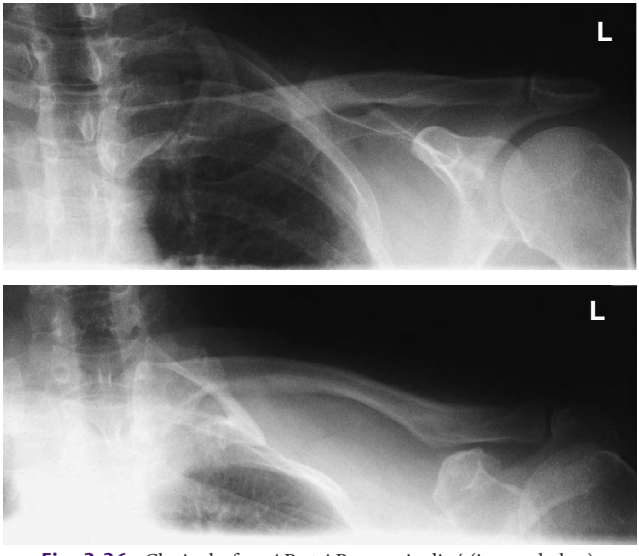

Fig. 3-36. Clavicule, face AP et AP rayon incliné (image du bas).

Structures mises en évidence :

- **Face AP 0° :** Clavicule en totalité
- **AP rayon incliné :** La majeure partie de la clavicule se situe au-dessus de la scapula et des côtes

Position :

- **Face AP 0° :** Clavicule en totalité de l'articulation AC à la SC
- **AP rayon incliné :** Seule la partie interne de la clavicule sera superposée aux 1re et 2e côtes

Exposition :

- Densité optique et contraste optimaux
- Parties molles et trabéculations osseuses nettes clairement démontrées ; pas de flou cinétique

www.lemanip.com
www.lemanip.com
www.lemanip.com

Paratger Le Site www.lemanip.com Tout Est Gratuit

www.lemanip.com Paratger Le Site www.lemanip.com Tout Est Gratuit

Scapula, face AP

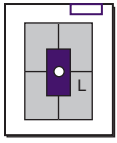

Fig. 3-37. Scapula, face AP.

- 24 × 30 cm H
- Grille

Position

- Debout ou décubitus dorsal (préférer le debout en cas de douleur de la région scapulaire)
- Si possible, bras en abduction de 90°, main en supination (l'abduction diminue la superposition de la scapula avec les côtes)
- Centrer RI et la totalité de la scapula sur RD

Rayon directeur : RD ⊥, au milieu de la scapula (≈5 cm au-dessous du processus coracoïde et ≈2–3 cm en dedans du bord externe)

DF : 100–110 cm

Collimation : Sur les quatre côtés des bords de la scapula

Respiration : Suspendre lors de la prise du cliché

Technique : kV (75 ± 5)_____

mrad		
P 66	Thyroïde 1	
LM 17	Sein 25	

	cm	kV	mA	Temps	mAs	DF	RI	Grille	F
Exemple	15	75			7	102 cm	Kodak 400	12:1	P
Salle									
M									
N									
G									
Numérisé									

Paratger Le Site www.lemanip.com Tout Est Gratuit

Paratger Le Site www.lemanip.com Tout Est Gratuit

Scapula, profil

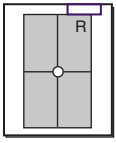

- 24 × 30 cm H

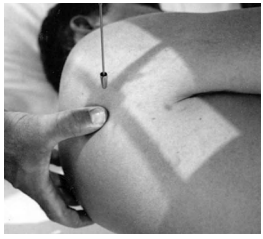

Fig. 3-38. Profil (palper les bords de la scapula).

Fig. 3-39. Pour le corps de la scapula.

Position

- Debout ou couchée (préférer le debout)
- Palper les bords de la scapula et tourner le thorax jusqu'à ce que le corps de la scapula soit perpendiculaire au RI (la rotation varie entre 45°–60°)
- Si la zone d'intérêt est le corps de la scapula, le bras est levé et la main saisit l'épaule opposée

Rayon directeur : RD ⊥, au milieu du bord médial (vertébral)
DF : 100–110 cm
Collimation : À la région scapulaire
Respiration : Suspendre lors de la prise du cliché

Fig. 3-40. Scapula haute (acromion ou processus coracoïde), placer les bras vers le bas, coude fléchi, paume vers l'extérieur.

Technique : kV (110–125)_____ mrad

P 131	Thyroïde 0
LM 38	Sein 0

	cm	kV	mA	Temps	mAs	DF	RI	Grille	F
Exemple	16	75			13	102 cm	Kodak 400	12:1	P
Salle									
M									
N									
G									
Numérisé									

www.lemanip.com
www.lemanip.com
www.lemanip.com

Paratger Le Site www.lemanip.com Tout Est Gratuit

Incidences de la scapula face AP et profil

Analyse critique

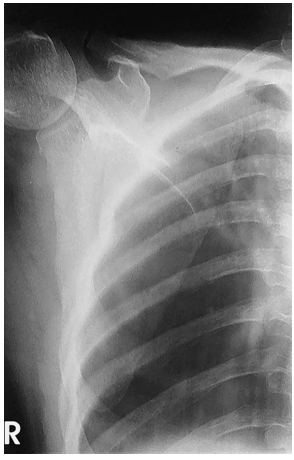

Fig. 3-41. Scapula, face AP.

Fig. 3-42. Scapula, profil.

Structures mises en évidence :

- **Face AP :** Scapula en totalité
- **Profil :** Scapula en totalité de profil

Position :

- **Face AP :** Bord latéral de la scapula dégagé de toute superposition
- **Profil :** Humérus non superposé à la région d'intérêt ; pas de superposition des côtes avec le corps de la scapula

Exposition :

- Densité optique et contraste optimaux
- Parties molles et trabéculations osseuses nettes clairement démontrées ; pas de flou cinétique

Paratger Le Site www.lemanip.com Tout Est Gratuit

Paratger Le Site www.lemanip.com Tout Est Gratuit

Articulations acromioclaviculaires (AC)

(Face AP – Bilatéral avec et sans charge)

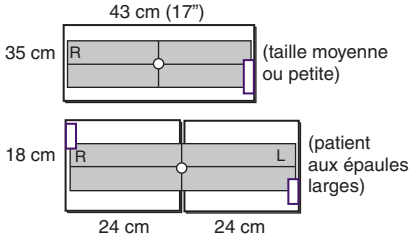

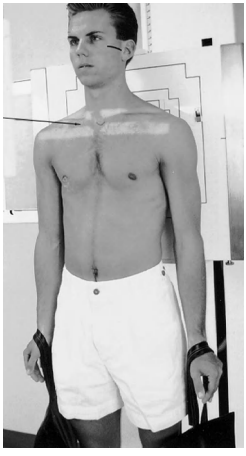

Fig. 3-43. Bilatéral avec charge.

Attention : Éliminer une fracture avant de réaliser une incidence avec charge.

- Écrans fins
- Marquer les clichés « avec charge » et « sans charge »

Position

- Verticale, debout si possible ou assise sur une chaise
- Bras sur les côtés, un cliché en bilatéral sans charge puis un second cliché avec une charge de 4–5 kg (3–4 kg pour un patient plus petit) attachée aux poignets, épaules et bras relâchés, centrer RI sur RD

Rayon directeur : RD ⊥, à l'incisure jugulaire
DF : 183–305 cm
Collimation : Champ d'exposition horizontal long et étroit
Respiration : Suspendre lors de la prise du cliché

Technique : kV (65 ± 5)_____ mrad, deux incidences

P 266	Thyroïde 66
LM 62	Sein 10

	cm	kV	mA	Temps	mAs	DF	RI	Grille	F
Exemple	15	65			20	183 cm	Kodak 400	12:1	P
Salle									
M									
N									
G									
Numérisé									

www.lemanip.com
www.lemanip.com
www.lemanip.com

Paratger Le Site www.lemanip.com Tout Est Gratuit

Articulations AC, incidences face AP – Bilatéral avec et sans charge

Fig. 3-44. Articulations AC sans charge.

Fig. 3-45. Articulations AC avec charge.

Analyse critique

Structures mises en évidence :

- Articulations AC D et G, articulations SC

Position :

- Pas de rotation, aspect symétrique des articulations SC

Exposition :

- Densité optique et contraste optimaux ; pas de flou cinétique
- Parties molles et trabéculations osseuses nettes clairement démontrées

Paratger Le Site www.lemanip.com Tout Est Gratuit

Paratger Le Site www.lemanip.com Tout Est Gratuit

Chapitre 4

Membre inférieur (extrémité)

- Facteurs techniques et radioprotection 109

Orteils
- ❒ Face AP en isolé (B) 110
- ❒ Oblique AP (S) 111
- ❒ Face AP et oblique AP, critique. 112
- ❒ Profil (B) 113
- ❒ Orteils – Sésamoïdes (tangentiel) (S) 114
- ❒ Orteils, profil et sésamoïdes en tangentiel, critique . . . 115

Pied
- ❒ Face AP (B). 116
- ❒ Oblique AP – Rotation médiale (B) 117
- ❒ Face et oblique AP critique. 118
- ❒ Profil (B) 119
- ❒ Profil, critique. 120
- ❒ En charge, face AP et profil (S) 121
- ❒ En charge face AP et profil, critique. 122

Calcanéus
- ❒ Plantodorsal (axial rétrotibial) (B) 123
- ❒ Profil (B) 124
- ❒ Plantodorsal (axial rétrotibial) et profil, critique 125

Cheville
- ❒ Face AP (B). 126
- ❒ Mortaise, oblique AP (15°–20°) (B). 127
- ❒ Oblique AP (45°) (B). . . . 128
- ❒ Face AP, mortaise face AP, et oblique AP 45°, critique. 129
- ❒ Profil (B) 130
- ❒ Profil, critique. 131
- ❒ Face AP – Incidences dynamiques (S) 132

Jambe (tibia–fibula)
- ❒ Face AP (B). 133
- ❒ Profil (B) 134
- ❒ Face AP et profil, critique. 135

Genou
- ❒ Face AP (B). 136
- ❒ Oblique AP (rotation médiale et latérale) (B) . . 137
- ❒ Face AP et oblique AP, critique. 138
- ❒ Profil (B) 139
- ❒ Profil, critique. 140
- ❒ Face AP (PA) en charge (S). 141
- ❒ Face PA en charge (méthode de Rosenberg) (S) 142

(B) De base, (S) Spéciale

Paratger Le Site www.lemanip.com Tout Est Gratuit
www.lemanip.com
www.lemanip.com
www.lemanip.com

Paratger Le Site www.lemanip.com Tout Est Gratuit

www.lemanip.com

❒ Face PA en charge, critique. 143
❒ Fosse intercondylaire (*tunnel view*), méthode de Camp Coventry et Holmblad (S) 144

Patella

❒ Face PA (B). 145
❒ Profil (B) 146
❒ Fosse intercondylaire, face PA et profil, critique. 147
Tangentiel :
❒ Décubitus dorsal, méthode de Merchant (S) 148
ou
❒ Procubitus, méthodes de Settegast et Hughston (S) 149
❒ Assis en tangentiel supéro-inférieur (S) 150
❒ Patella, assis en bilatéral et tangentiel, critique 151

Membres inférieurs en pédiatrie

❒ Face AP (S) 152
❒ Profil (S) 153
❒ Face AP et profil des pieds (méthode de Kite) (S) 154

(B) De base, (S) Spéciale

www.lemanip.com

Paratger Le Site www.lemanip.com Tout Est Gratuit

Paratger Le Site www.lemanip.com Tout Est Gratuit

Facteurs techniques

kV

Un kV de 55–65 est habituellement utilisé pour les membres inférieurs pour les parties du corps situées au-dessous du genou, qui mesurent moins de 10 cm d'épaisseur et pour lesquelles une grille n'est pas utilisée. Le **pied** est une exception ; une **augmentation du kV à 70–75 est suggérée** en raison de la grande différence d'épaisseur entre les phalanges et la région métatarsienne. Ce haut kV crée une échelle de contraste plus large et une plus grande latitude d'exposition ; il en résulte une densité optique plus uniforme entre les phalanges, les métatarsiens et le tarse distal.

Écrans fins et petit foyer

Les écrans fins (pour extrémité) renforçateurs sont habituellement utilisés pour tous les examens des membres supérieur et inférieur, ainsi qu'un petit foyer afin d'obtenir le maximum de définition. Les techniques suggérées sont réalisées avec des écrans Kodak Lanex pour extrémités, avec un film TMG de rapidité 100.

Imagerie numérisée

L'imagerie numérisée nécessite une attention particulière au centrage précis du RD, à une collimation étroite et au port de masques en plomb pour les zones non exposées du RI.

Radioprotection

Collimation et protège-gonades

Une règle générale pour les protège-gonades établit qu'ils devraient être utilisés toutes les fois qu'une région radiosensible siège dans le rayon primaire ou près (2,5 cm) de celui-ci. Cependant, une bonne pratique, en plus d'une **collimation stricte** à la zone d'intérêt, est d'utiliser un **protège-gonades** chez les jeunes ou les patients en âge de procréer pour **tout** examen des membres inférieurs. Cela fournit l'assurance au (à la) patient(e) qu'il ou elle est protégé(e) de toute exposition inutile.

www.lemanip.com

www.lemanip.com

www.lemanip.com

Paratger Le Site www.lemanip.com Tout Est Gratuit

www.lemanip.com Paratger Le Site www.lemanip.com Tout Est Gratuit

Orteils, face AP

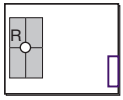

En routine, une variante peut inclure le pied en entier avec les orteils de face en cas de traumatisme secondaire possible d'autres parties du pied (voir pied de face).

Fig. 4-1. 2e orteil, face AP, RD 10°–15° vers l'arrière.

- 18 × 24 cm T
- Direct sur table (écrans fins)
- Masque plombé si RI numérique

Position

- Décubitus dorsal ou assise sur la table avec genou fléchi, surface plantaire du pied reposant sur RI
- Aligner le grand axe de (des) l'orteil(s) à examiner à la partie du RI exposée

Rayon directeur

- RD incliné de 10°–15° vers l'arrière (⊥ au grand axe des orteils)
- RD centré sur la ou les articulation(s) MTP à étudier

DF : 100–110 cm

Collimation : Aux orteils examinés. Inclure dans le champ de collimation au moins un orteil de chaque côté de celui examiné.

Technique : kV (55 ± 5)_____ mrad

P	6	GO CND M	
LM	6	<0,1 F	

	cm	kV	mA	Temps	mAs	DF	RI	Grille	F
Exemple	2	60			2	102 cm	Kodak 100	–	P
Salle									
M									
N									
G									
Numérisé									

Paratger Le Site www.lemanip.com Tout Est Gratuit

Paratger Le Site www.lemanip.com Tout Est Gratuit

Orteils, oblique AP

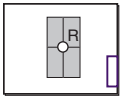

- 18 × 24 cm T
- Direct sur table (écrans fins)
- Masque plombé si RI numérique

Fig. 4-2. Oblique médial (1er orteil).

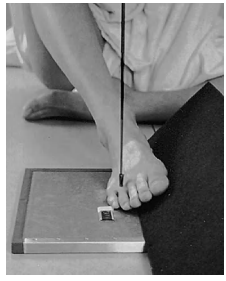

Fig. 4-3. Oblique latéral (4e orteil).

Position

- Décubitus dorsal ou assise sur la table, pied reposant sur RI
- Aligner le grand axe de l'orteil(s) à examiner sur la partie exposée du RI
- Pied en oblique interne 30°–45° pour les 1er à 3e orteils – et oblique externe pour les 4e et 5e orteils. Placer comme il est indiqué un support sous le pied.

Rayon directeur : RD ⊥, centré sur la ou les articulation(s) MTP à étudier

DF : 100–110 cm

Collimation : Quatre côtés des orteils à examiner. Inclure dans le champ de collimation au moins un orteil de chaque côté de celui examiné

Technique : kV (55 ± 5)_____ mrad

	P	6	GO CND M
	LM	6	<0,1 F

	cm	kV	mA	Temps	mAs	DF	RI	Grille	F
Exemple	3	60			2	102 cm	Kodak 100	–	P
Salle									
M									
N									
G									
Numérisé									

www.lemanip.com
www.lemanip.com
www.lemanip.com

Paratger Le Site www.lemanip.com Tout Est Gratuit

Orteils, face AP et oblique AP

Fig. 4-4. Orteil, face AP.

Fig. 4-5. Orteil, oblique AP.

Analyse critique

Structures mises en évidence :

Face AP et oblique AP :

- Orteil en entier et au minimum la moitié du métatarsien examiné

Position :

- **Face AP :** Pas de superposition entre les orteils et les métatarsiens ; pas de rotation, concavité identique sur les deux côtés de la diaphyse des phalanges et des métatarsiens
- **Oblique AP :** Concavité accentuée d'un côté de la diaphyse phalangienne

Exposition :

- Densité optique et contraste optimaux ; pas de flou cinétique
- Parties molles et limites corticales nettes clairement démontrées

Paratger Le Site www.lemanip.com Tout Est Gratuit

Paratger Le Site www.lemanip.com Tout Est Gratuit

Orteils, profil

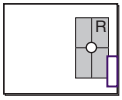

- 18 × 24 cm T
- Direct sur table (écrans fins)
- Masque plombé si RI numérique

Fig. 4-6. Profil, incidence latéromédiale (1er orteil).

Fig. 4-7. Profil, incidence médiolatérale (4e orteil).

Position

- Assise ou couchée sur table
- Utiliser avec soin bande et/ou gaze radiotransparente pour aider à isoler les orteils sains comme il est indiqué :
  1er–3e orteils – incidence latéromédiale (1er orteil vers le bas)
  4e–5e orteils – incidence médiolatérale (1er orteil en haut)

Rayon directeur : RD ⊥, à l'articulation IP pour le 1er orteil, et à l'articulation IPP pour les 2e à 5e orteils

DF : 100–110 cm

Collimation : Diaphragmer strictement à l'orteil examiné

Technique : kV (55 ± 5)_____ mrad

P	6	GO CND M	
LM	6	<0,1 F	

	cm	kV	mA	Temps	mAs	DF	RI	Grille	F
Exemple	3	60			2	102 cm	Kodak 100	–	P
Salle									
M									
N									
G									
Numérisé									

www.lemanip.com
www.lemanip.com
www.lemanip.com

Gratuittement

www.lemanip.com

Radiologie et imagerie medicale

Livres,memoires,rapport de stage,courses,radiologie conventionnelle,Scanner,TDM,IRM,Scintigraphie, Medecine nucleaire,Radiotherapie,Radiologie Interventionnelle,Oncologie,Clichees,Cas interpretes,exposes,medecine

https://www.lemanip.com/

www.lemanip.com

Paratger Le Site www.lemanip.com Tout Est Gratuit

Orteils – Sésamoïdes
(Incidence tangentielle)

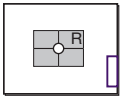

- 18 × 24 cm T
- Direct sur table (écrans fins)
- Écran plombé si RI numérique

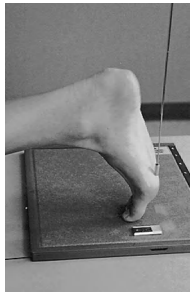

Fig. 4-8. Patient en procubitus.

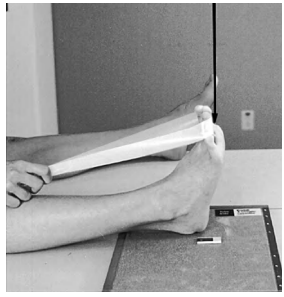

Fig. 4-9. Variante en décubitus dorsal.

Position

- Patient en procubitus avec le pied et le gros orteil en dorsiflexion, la surface plantaire faisant ainsi un angle de 15°–20° avec la verticale (adapter si nécessaire l'inclinaison du RD)

Variante en décubitus dorsal : Cela peut être une position plus tolérable à maintenir chez le patient en cas de douleur importante.

Rayon directeur : RD ⊥, ou incliné si nécessaire de 15°–20° vers la surface plantaire du pied, centré sur la tête du premier métatarsien

DF : 100–110 cm

Collimation : Diaphragmer strictement à la région à étudier ; inclure la partie distale des 2e et 3e métatarsiens pour d'éventuels sésamoïdes

Technique : kV (55 ± 5)_____ mrad

P 10	GO CND M
LM 10	<0,1 F

	cm	kV	mA	Temps	mAs	DF	RI	Grille	F
Exemple	4	60			3	102 cm	Kodak 100	–	P
Salle									
M									
N									
G									
Numérisé									

Paratger Le Site www.lemanip.com Tout Est Gratuit

Paratger Le Site www.lemanip.com Tout Est Gratuit

Orteils, profil

Analyse critique

Structures mises en évidence :

- Orteil en entier, y compris la phalange proximale

Position :

- Pas de superposition des orteils adjacents
- Phalange proximale visualisée au travers des structures superposées

Exposition :

- Pas de flou cinétique ; contraste et densité optique suffisants pour visualiser les parties molles et l'os

Fig. 4-10. 2e orteil, profil.

Incidence tangentielle
(Os sésamoïdes)

Structures mises en évidence :

- Os sésamoïdes de profil

Position :

- Pas de superposition des sésamoïdes et de la partie distale de profil des 1er aux 3e métatarsiens

Exposition :

- Densité optique et contraste optimaux
- Parties molles et limites des corticales nettes clairement démontrées ; pas de flou cinétique.

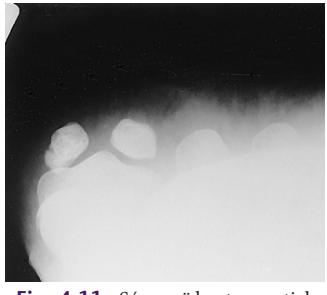

Fig. 4-11. Sésamoïdes, tangentiel.

www.lemanip.com
www.lemanip.com
www.lemanip.com

Paratger Le Site www.lemanip.com Tout Est Gratuit

Paratger Le Site www.lemanip.com Tout Est Gratuit

Pied, face AP

(Incidence dorsoplantaire)

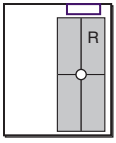

- 24 × 30 cm H
- Direct sur table (écrans fins)
- Masque plombé si RI numérique

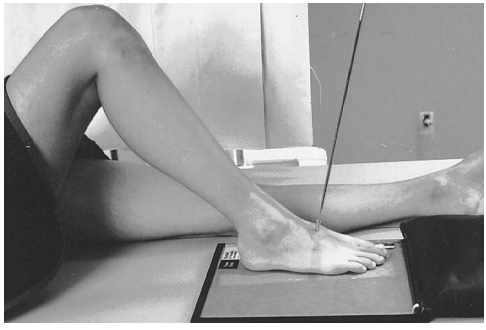

Fig. 4-12. Pied, face AP, RD 10° vers l'arrière.

Position

- Couchée ou assise avec surface plantaire à plat sur RI, aligner dans la longueur selon la partie du RI à exposer
- Étendre (flexion plantaire) le pied en faisant glisser le pied et le RI distalement en gardant la surface plantaire à plat sur le RI. (Support avec des sacs de sable pour éviter au pied de glisser.)

Rayon directeur : RD ⊥, aux métatarsiens, soit une inclinaison du rayon de 10° vers l'arrière (vers le talon) et centré sur la base du 3e métatarsien

DF : 100–110 cm

Collimation : Quatre côtés des limites du pied

Technique : kV (60 ± 5)_____, ou 70–75 kV avec mAs réduit pour un contraste plus uniforme du pied.

mrad à 70 kV	P 10	GO CND M
	LM 8	< 0,1 F

	cm	kV	mA	Temps	mAs	DF	RI	Grille	F
Exemple	6	70/60			2/4	102 cm	Kodak 100	–	P
Salle									
M									
N									
G									
Numérisé									

Paratger Le Site www.lemanip.com Tout Est Gratuit

Paratger Le Site www.lemanip.com Tout Est Gratuit

Pied, oblique AP

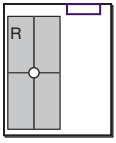

- 24 × 30 cm H
- Direct sur table (écrans fins)
- Masque plombé si RI numérique

Fig. 4-13. Oblique médial 30°–40°.

Position

- Décubitus dorsal ou assise avec pied centré dans le sens de la longueur dans la partie du RI à exposer
- Pied en oblique médial 30°–40°, support radiotransparent d'un angle de 45° et sacs de sable pour éviter que le pied glisse
- **Note :** Une voûte plus importante nécessite un oblique proche de 45° et une voûte « pied plat » plus proche de 30°

Rayon directeur : RD ⊥, centré sur la base du 3e métatarsien
DF : 100–110 cm
Collimation : Aux quatre côtés des limites du pied

Technique : kV (60 ± 5)_____, ou 70–75 kV avec mAs réduit pour un contraste plus uniforme du pied.

mrad à 70 kV	P 11	GO CND M
	LM 8	< 0,1 F

	cm	kV	mA	Temps	mAs	DF	RI	Grille	F
Exemple	7	70/60			2/4	102 cm	Kodak 100	–	P
Salle									
M									
N									
G									
Numérisé									

www.lemanip.com
www.lemanip.com
www.lemanip.com

Paratger Le Site www.lemanip.com Tout Est Gratuit

Pied, face AP et oblique AP (médial)

Fig. 4-14. Pied, face AP.

Fig. 4-15. Pied, oblique médial.

Analyse critique

Structures mises en évidence :

- **Face AP** et **oblique AP médial :** Tarse, métatarse et phalanges

Position :

Face AP :

- Pas de rotation avec les os du tarse superposés

Oblique AP médial :

- Toutes les portions du 3e aux 5e métatarsiens libres de toute superposition
- Cuboïde bien vu ; base du 5e métatarsien vue de profil

Exposition :

- Densité optique et contraste optimaux
- Parties molles et trabéculations osseuses nettes clairement démontrées ; pas de flou cinétique

Paratger Le Site www.lemanip.com Tout Est Gratuit

Paratger Le Site www.lemanip.com Tout Est Gratuit

Pied, profil

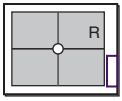

- 18 × 24 cm T ou
- 24 × 30 cm T pour grand pied
- Direct sur table (écrans fins)

Fig. 4-16. Pied, profil, incidence médiolatérale.

Position (médiolatéral)

- Couchée, tourné vers le côté à examiner, genou fléchi avec jambe opposée en arrière afin d'éviter une rotation exagérée
- Placer un support sous le genou du côté examiné et au besoin sous la jambe pour placer la surface plantaire du pied perpendiculaire au RI et obtenir un profil vrai

Fig. 4-17. Pied, profil, incidence latéromédiale.

Incidence latéromédiale : Peut être plus facile pour réaliser un vrai profil si l'état du patient permet cette position

Rayon directeur : RD ⊥, centré sur la base du 3e métatarsien
DF : 100–110 cm
Collimation : Quatre côtés des limites du pied

Technique : kV (60 ± 5)_____ mrad

P	22	GO	CND	M
LM	13		<0,1	F

	cm	kV	mA	Temps	mAs	DF	RI	Grille	F
Exemple	7	66			4	102 cm	Kodak 100	–	P
Salle									
M									
N									
G									
Numérisé									

www.lemanip.com
www.lemanip.com
www.lemanip.com

Paratger Le Site www.lemanip.com Tout Est Gratuit

Paratger Le Site www.lemanip.com Tout Est Gratuit

Pied, profil

Fig. 4-18. Pied, profil.

Analyse critique

Structures mises en évidence :

- Pied en entier avec ≈2,5 cm de la partie distale du tibia–fibula

Position :

- Profil vrai avec articulation tibiotarsienne dégagée
- Métatarsiens distaux superposés

Exposition :

- Densité optique et contraste optimaux
- Parties molles et trabéculations osseuses nettes clairement démontrées; pas de flou cinétique

Paratger Le Site www.lemanip.com Tout Est Gratuit

Paratger Le Site www.lemanip.com Tout Est Gratuit

Pieds en charge, face AP et profil

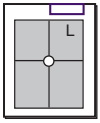

Le profil est le plus habituel pour la voûte plantaire (pieds plats), la face montre l'alignement des métatarsiens et des phalanges.

- 24 × 30 cm H
- Direct sur table (écrans fins)

Fig. 4-19. Deux pieds – Face AP, RD 15° vers l'arrière.

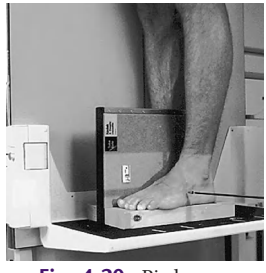

Fig. 4-20. Pied gauche – profil.

Position

Face AP : Debout, poids distribué à part égale sur les deux pieds, sur le RI

Profil : Debout, poids sur les deux pieds, RI vertical entre les pieds, tenu par un support, assez haut par rapport au sol pour le RD horizontal (pieds D et G pris pour comparaison)

Rayon directeur : **Face AP** – RD 15° vers l'arrière, RD centré au niveau de la base du 3e métatarsien à mi-distance entre les pieds

Profil : RD horizontal, sur la base du 5e métatarsien

DF : 100–110 cm

Collimation : Quatre côtés du pied

Technique : kV (65 ± 5)_____ mrad par incidence

P	22	GO	CND	M
LM	13		< 0,1	F

	cm	kV	mA	Temps	mAs	DF	RI	Grille	F
Exemple	6	70			2,5	122 cm	Kodak 100	–	P
Salle									
M									
N									
G									
Numérisé									

www.lemanip.com
www.lemanip.com
www.lemanip.com

www.lemanip.com
Paratger Le Site www.lemanip.com Tout Est Gratuit

Pieds en charge, face AP et profil

Analyse critique

Structures mises en évidence :

- **Face AP :** Deux pieds avec détail des parties molles
- **Profil :** Pied en entier avec 2,5 cm de la partie distale du tibia–fibula

Fig. 4-21. Pieds en charge, face AP.

Position :

- **Face AP :** Articulations tarsométatarsiennes dégagées; pas de rotation avec un espace ~ égal du 2e aux 4e métatarsiens
- **Profil :** Du dos à la surface plantaire bien démontré; superposition des têtes de métatarsiens

Exposition :

- Densité optique et contraste optimaux
- Parties molles et trabéculations osseuses nettes clairement démontrées; pas de flou cinétique

Fig. 4-22. Pied en charge, profil.

www.lemanip.com

Paratger Le Site www.lemanip.com Tout Est Gratuit

Paratger Le Site www.lemanip.com Tout Est Gratuit

Calcanéus, plantodorsal
(Incidence axiale rétrotibiale)

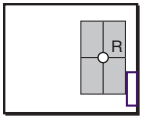

- 24 × 30 cm T
- Direct sur table (écrans fins)
- Masque plombé si RI numérique

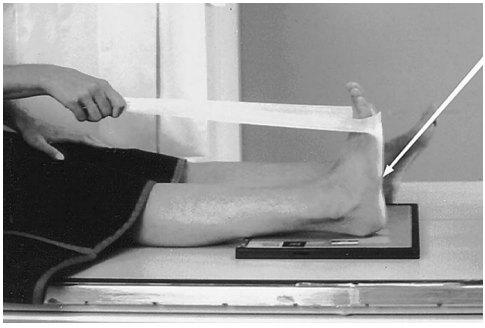

Fig. 4-23. RD 40° selon le grand axe du pied.

Position

- Décubitus dorsal ou assise, pied en dorsiflexion aussi près que possible de la position verticale. Si possible, le patient peut tirer avec une bande comme il est indiqué. (Cela peut être douloureux pour le patient de maintenir cette position, à faire rapidement !)
- Centrer RD sur la région, avec RI centré sur la projection du RD

Rayon directeur : RD 40° selon le grand axe de la surface plantaire (une inclinaison supérieure à 40° par rapport à la verticale si le pied n'est pas en dorsiflexion à 90°)

- RD centré sur la base du 3e métatarsien pour sortir juste en distal et inférieur à la cheville

DF : 100–110 cm

Collimation : Quatre côtés sur la région à examiner

Technique : kV (70 ± 5)_____ mrad

P	27	GO	CND	M
LM	14		<0,1	F

		cm	kV	mA	Temps	mAs	DF	RI	Grille	F
Exemple		10	70			5	102 cm	Kodak 100	–	P
Salle										
M										
N										
G										
Numérisé										

www.lemanip.com
www.lemanip.com
www.lemanip.com

Paratger Le Site www.lemanip.com Tout Est Gratuit

Calcanéus, profil

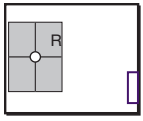

- 24 × 30 cm T
- Direct sur table (écrans fins)
- Masque plombé si RI numérique

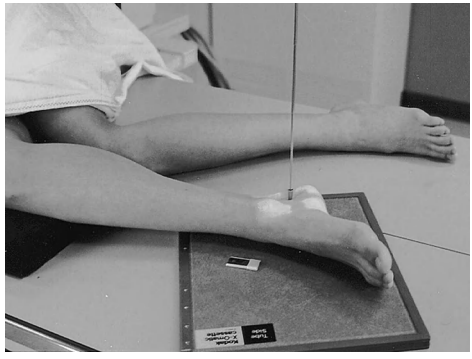

Fig. 4-24. Calcanéus, profil.

Position

- Couchée, sur le côté à examiner, genou fléchi avec membre opposé placé en arrière afin d'éviter une rotation exagérée
- Placer un support sous le genou et la jambe pour obtenir un profil vrai
- Pied en dorsiflexion afin que la surface plantaire soit si possible proche de 90° avec la jambe

Rayon directeur : RD ⊥, à la partie moyenne du calcanéus, 3 cm distal à la malléole interne

DF : 100–110 cm

Collimation : Quatre côtés du calcanéus, inclure en haut la cheville

Technique : kV (60 ± 5)_____ mrad

P	16	GO CND	M
LM	16	<0,1	F

	cm	kV	mA	Temps	mAs	DF	RI	Grille	F
Exemple	5	65			4	102 cm	Kodak 100	–	P
Salle									
M									
N									
G									
Numérisé									

www.lemanip.com

Paratger Le Site www.lemanip.com Tout Est Gratuit

Paratger Le Site www.lemanip.com Tout Est Gratuit

Calcanéus, plantodorsal (axial rétrotibial) et profil

Analyse critique

Structures mises en évidence :

- **Plantodorsal (axial rétrotibial) :** Calcanéus en entier de la tubérosité à l'articulation talocalcanéenne
- **Profil :** Calcanéus de profil à la partie distale du tibia–fibula

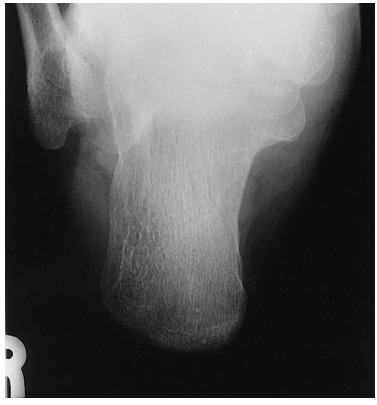

Fig. 4-25. Calcanéus, plantodorsal (axial rétrotibial).

Position :

- **Plantodorsal (axial rétrotibial) :** Pas de rotation avec sustentaculum tali de profil en dedans
- **Profil :** Superposition partielle du talus et de l'articulation talocalcanéenne

Fig. 4-26. Calcanéus, profil.

Exposition :

- Densité optique et contraste suffisants pour mettre en évidence la partie distale de la fibula au travers du talus
- Parties molles et trabéculations osseuses nettes clairement démontrées ; pas de flou cinétique

www.lemanip.com
www.lemanip.com
www.lemanip.com

Paratger Le Site www.lemanip.com Tout Est Gratuit

www.lemanip.com Paratger Le Site www.lemanip.com Tout Est Gratuit

Cheville, face AP

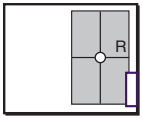

- 24 × 30 cm T
- Direct sur table (écrans fins)
- Masque plombé si RI numérique

Fig. 4-27. Cheville, face AP.

Position

- Décubitus dorsal ou assise sur table, membre en extension, support sous le genou
- Aligner jambe et cheville en parallèle au bord du RI
- Face vraie, s'assurer de l'absence de rotation, grand axe du pied vertical, parallèle au RD (la malléole externe sera environ 15° plus postérieure que la malléole interne)

Rayon directeur : RD ⊥, à mi-distance entre les malléoles
DF : 100–110 cm
Collimation : Diaphragmer à la cheville

Technique : kV (60 ± 5)_____ mrad

P	27	GO	CND	M
LM	16		<0,1	F

	cm	kV	mA	Temps	mAs	DF	RI	Grille	F
Exemple	8	65			6	102 cm	Kodak 100	–	P
Salle									
M									
N									
G									
Numérisé									

Paratger Le Site www.lemanip.com Tout Est Gratuit

Paratger Le Site www.lemanip.com Tout Est Gratuit

Cheville, mortaise, oblique AP

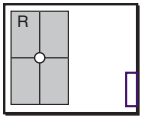

C'est une vue de face de la mortaise de la cheville qui ne devrait pas être un substitut du cliché standard de face ou oblique à 45° de la cheville.

- 24 × 30 cm T
- Direct sur table (écrans fins)
- Masque plombé si RI numérique

Fig. 4-28. Face AP pour visualiser la mortaise de la cheville en totalité (15°–20° oblique médial).

Position

- Décubitus dorsal ou assise sur table, jambe en extension, support sous le genou
- Tourner la jambe et le grand axe du pied en dedans de 15°–20°; ainsi, la **ligne intermalléolaire est parallèle au plan de table**

Rayon directeur : RD ⊥, à mi-distance entre les malléoles
DF : 100–110 cm
Collimation : Diaphragmer à la cheville. Inclure dans le champ de collimation la partie distale du tibia/fibula et la partie proximale des métatarsiens.
Note : La base du 5e métatarsien est un siège fréquent de fracture et peut être montrée sur cette incidence.

Technique : kV (60 ± 5)_____ mrad

P 27	GO CND M
LM 16	<0,1 F

	cm	kV	mA	Temps	mAs	DF	RI	Grille	F
Exemple	8	65			6	102 cm	Kodak 100	–	P
Salle									
M									
N									
G									
Numérisé									

www.lemanip.com
www.lemanip.com
www.lemanip.com

www.lemanip.com
Paratger Le Site www.lemanip.com Tout Est Gratuit

Cheville, oblique AP

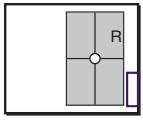

- 24 × 30 cm T
- Direct sur table (écrans fins)
- Masque plombé si RI numérique

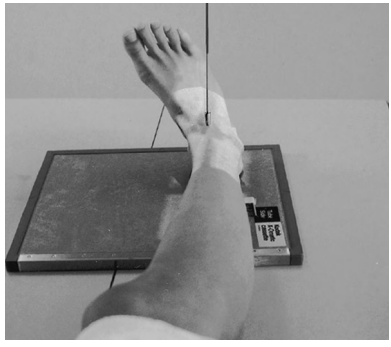

Fig. 4-29. Cheville, oblique médial 45°.

Position

- Décubitus dorsal ou assise, jambe en extension, support sous le genou
- Tourner la jambe et le pied en interne de 45° (grand axe du pied à 45° par rapport au RI)

Rayon directeur : RD ⊥, à mi-distance des malléoles
DF : 100–110 cm
Collimation : Diaphragmer à la cheville, inclure la partie proximale des métatarsiens et la partie distale du tibia/fibula
Note : La base du 5e métatarsien est un siège fréquent de fracture et peut être visualisé sur les incidences obliques de cheville.

Technique : kV (65 ± 5)_____ mrad

P	27	GO	CND	M
LM	16		<0,1	F

	cm	kV	mA	Temps	mAs	DF	RI	Grille	F
Exemple	8	65			6	102 cm	Kodak 100	–	P
Salle									
M									
N									
G									
Numérisé									

Paratger Le Site www.lemanip.com Tout Est Gratuit
www.lemanip.com

Paratger Le Site www.lemanip.com Tout Est Gratuit

Cheville, face AP, mortaise face AP, oblique AP

Fig. 4-30. Cheville, face AP.

Fig. 4-31. Mortaise de la cheville, face AP.

Fig. 4-32. Oblique 45°.

Analyse critique

Structures mises en évidence :

- **Face AP :** $^1/_3$ distal tibia–fibula, talus, et partie proximale des métatarsiens
- **Mortaise, face AP 15° :** Mortaise de la cheville en entier avec $^1/_3$ distal tibia–fibula et base du 5e métatarsien
- **Oblique AP 45° :** $^1/_3$ distal tibia–fibula, talus, calcanéus, et base du 5e métatarsien

Position :

- **Face AP :** Pas de rotation avec les surfaces articulaires supérieure/interne
- **Mortaise, face AP :** Surfaces articulaires externe, supérieure et interne dégagées; malléoles de profil
- **Oblique AP 45° :** Articulation tibiofibulaire distale dégagée, talus et malléole interne dégagés avec pas ou seulement peu de superposition

Exposition :

- Parties molles et trabéculations osseuses nettes clairement démontrées; pas de flou cinétique.

www.lemanip.com
www.lemanip.com
www.lemanip.com

Paratger Le Site www.lemanip.com Tout Est Gratuit

Paratger Le Site www.lemanip.com Tout Est Gratuit

Cheville, profil

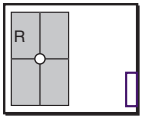

- 24 × 30 cm T
- Direct sur table (écrans fins)
- Masque plombé si RI numérique

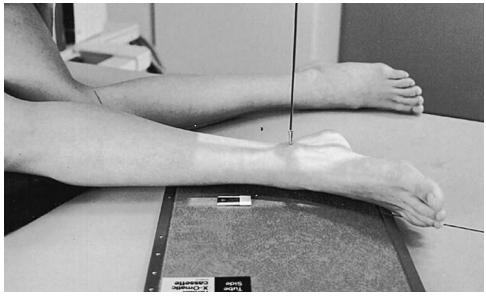

Fig. 4-33. Cheville, profil, incidence médiolatérale.

Position

- Décubitus latéral du côté à examiner, avec genou partiellement fléchi
- Pied en dorsiflexion à 90° par rapport à la jambe, si le patient peut tolérer la position
- Placer si nécessaire un support sous le genou pour obtenir un profil vrai du pied et de la cheville

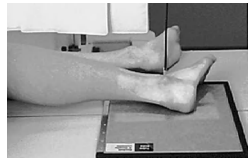

Fig. 4-34. Cheville, profil, incidence latéromédiale.

Rayon directeur : RD ⊥, à la malléole interne

Note : Peut aussi être effectuée en incidence de profil interne si la condition du patient le permet, ce qui assure d'obtenir plus facilement un profil vrai.

DF : 100–110 cm

Collimation : Quatre côtés de la cheville. Inclure la partie distale du tibia/fibula et la partie proximale des métatarsiens.

Technique : kV (65 ± 5)_____ mrad

P	21	GO	CND	M
LM	16		<0,1	F

	cm	kV	mA	Temps	mAs	DF	RI	Grille	F
Exemple	6	65			5	102 cm	Kodak 100	–	P
Salle									
M									
N									
G									
Numérisé									

Paratger Le Site www.lemanip.com Tout Est Gratuit

Paratger Le Site www.lemanip.com Tout Est Gratuit

Cheville, profil

Fig. 4-35. Cheville, profil.

Analyse critique

Structures mises en évidence :

- 1/3 distal du tibia–fibula avec vue de profil du tarse et de la base du 5e métatarsien

Position :

- Profil vrai sans rotation, fibula distale superposée **sur la moitié postérieure du tibia**
- Articulation tibiotalaire dégagée

Exposition :

- Densité optique et contraste optimaux
- Parties molles et trabéculations osseuses nettes clairement démontrées ; pas de flou cinétique

www.lemanip.com
www.lemanip.com
www.lemanip.com

Paratger Le Site www.lemanip.com Tout Est Gratuit

www.lemanip.com

Cheville, face AP – Incidences dynamiques

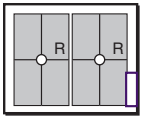

Fig. 4-36. Varus forcé.

Fig. 4-37. Valgus forcé.

Attention :
Ces incidences doivent être effectuées très soigneusement, avec une longue bande tenue par le patient ou par un opérateur qualifié qui portera gants de plomb et tablier (l'injection d'un anesthésique local par un médecin est parfois nécessaire).

- 24 × 30 cm T
- Direct sur table (écrans fins)
- Masque plombé si RI numérique

Position

- Décubitus dorsal ou assise sur table, jambe en extension
- Sans tourner la jambe ou la cheville (face vraie), le mouvement est appliqué à l'articulation de la cheville en tournant d'abord la surface plantaire du pied en dedans (varus forcé) puis en dehors (valgus forcé). Les deux incidences sur le même RI.

Rayon directeur : RD ⊥, à mi-distance entre les malléoles
DF : 100–110 cm
Collimation : Diaphragmer strictement à la cheville

Technique : kV (65 ± 5)_____ mrad, deux incidences

P 54	GO CND M	
LM 32	< 0,1	F

	cm	kV	mA	Temps	mAs	DF	RI	Grille	F
Exemple	8	65			6	102 cm	Kodak 100	–	P
Salle									
M									
N									
G									
Numérisé									

Paratger Le Site www.lemanip.com Tout Est Gratuit
www.lemanip.com
www.lemanip.com

Paratger Le Site www.lemanip.com Tout Est Gratuit

Jambe (tibia–fibula), face AP

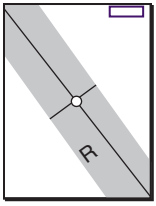

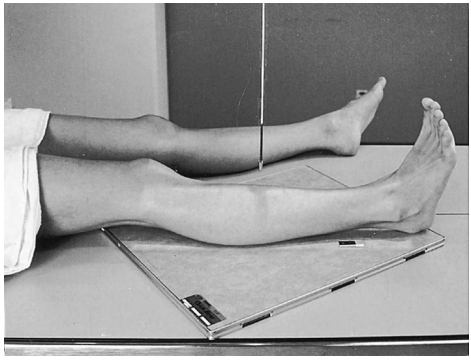

Fig. 4-38. Jambe, face AP.

En diagonale si nécessaire pour inclure les articulations de la cheville et du genou. (Pour les patients de petite taille, placer la jambe dans le sens de la longueur sur le RI et prendre la face et le profil sur le même 35 × 43 cm.)

- 35 × 43 cm
- Sur table
- Genou du côté de la cathode en raison de l'effet talon de l'anode

Position

- Décubitus dorsal, jambe en extension, s'assurer de l'absence de rotation du genou, de la jambe ou de la cheville
- Inclure ≈3 cm au minimum au-delà des articulations du genou et de la cheville en prenant en considération les rayons divergents

Rayon directeur : RD ⊥, à la partie moyenne de la jambe (au milieu du RI)

DF : 110–120 cm

Collimation : Sur les quatre côtés, inclure les articulations du genou et de la cheville

Technique : kV (70 ± 5)_____ mrad

P	34	GO CND	M
LM	16	<0,1	F

	cm	kV	mA	Temps	mAs	DF	RI	Grille	F
Exemple	10	70			6	122 cm	Kodak 100	–	P
Salle									
M									
N									
G									
Numérisé									

www.lemanip.com
www.lemanip.com
www.lemanip.com

Paratger Le Site www.lemanip.com Tout Est Gratuit

Jambe (tibia–fibula), profil

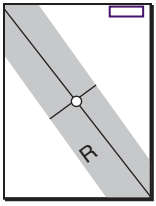

- En diagonale si nécessaire
- 35 × 43 cm
- Sur table
- Genou à l'extrémité de la cathode (effet talon de l'anode)

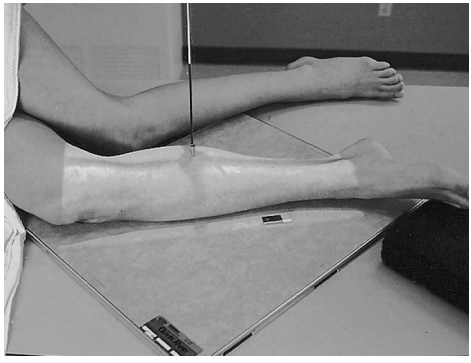

Fig. 4-39. Jambe, profil.

Position

- Décubitus latéral du côté à examiner, genou fléchi à ≈45°
- Placer le membre opposé derrière le patient pour éviter une rotation exagérée
- Placer si nécessaire un support sous la partie distale du pied du côté examiné afin de s'assurer de la position en profil vrai du pied, de la cheville et du genou
- Inclure ≈3 cm au minimum au-delà des articulations du genou et de la cheville en prenant en considération les rayons divergents

Rayon directeur : RD ⊥, à la partie moyenne de jambe (milieu du RI)
DF : 110–120 cm
Collimation : Sur les quatre côtés, inclure les articulations du genou et de la cheville

Technique : kV (70 ± 5)_____ mrad

P	33	GO	CND	M
LM	19		<0,1	F

	cm	kV	mA	Temps	mAs	DF	RI	Grille	F
Exemple	10	70			6	122 cm	Kodak 100	–	P
Salle									
M									
N									
G									
Numérisé									

Paratger Le Site www.lemanip.com Tout Est Gratuit

Paratger Le Site www.lemanip.com Tout Est Gratuit

Jambe (tibia–fibula), face AP et profil

Fig. 4-40. Jambe, face AP.

Fig. 4-41. Jambe, profil.

Analyse critique

Structures mises en évidence :

- **Face AP :** Tibia–fibula en entier avec les articulations de la cheville et du genou
- **Profil :** Tibia–fibula en entier avec les articulations de la cheville et du genou

Position :

- **Face AP :** Pas de rotation, avec les condyles fémoraux et tibiaux de face
- Légère superposition des parties proximales et distales des articulations tibiofibulaires
- **Profil :** Tubérosité tibiale de profil
- Fibula distale et partie postérieure du tibia superposés

Exposition :

- Densité optique et contraste presque uniformes
- Parties molles et trabéculations osseuses nettes clairement démontrées; pas de flou cinétique

www.lemanip.com
www.lemanip.com
www.lemanip.com

Paratger Le Site www.lemanip.com Tout Est Gratuit

Paratger Le Site www.lemanip.com Tout Est Gratuit

Genou, face AP

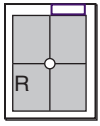

- 18 × 24 cm T
- Grille > 10 cm
- Écran < 10 cm

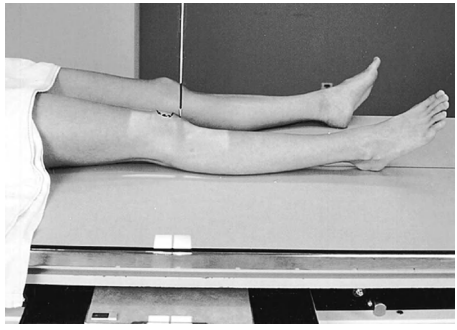

Fig. 4-42. Genou, face AP (RD ⊥, au film pour un patient moyen).

Position

- Décubitus dorsal ou assise sur table, jambe en extension et centrée sur le RD au milieu de la table ou du RI
- Tourner légèrement la jambe en dedans si nécessaire pour placer le genou et la jambe en face vraie. Centrer RI sur RD.
- **Rayon directeur :** RD centré à 1,25 cm au-dessous de l'apex de la patella

RD parallèle au plateau tibial : Mesurer la distance de l'EIAS à la table pour déterminer l'angulation du RD

- Hanches et fesses minces (< 19 cm EIAS à la table), **3°–5° en caudal**
- Hanches et fesses moyennes (19–24 cm), **0°, ⊥ RI**
- Hanches et fesses fortes (> 24 cm), **3°–5° en crânial**

DF : 100–110 cm

Collimation : Latéralement, aux limites de la peau ; aux extrémités, aux limites du RI

Technique : kV avec grille (70 ± 5)_____ mrad

S 28	GO CND M
LM 12	< 0,1 F

	cm	kV	mA	Temps	mAs	DF	RI	Grille	F
Exemple	11	70			5	122 cm	Kodak 400	12:1	P
Salle									
M									
N									
G									
Numérisé									

Paratger Le Site www.lemanip.com Tout Est Gratuit

Paratger Le Site www.lemanip.com Tout Est Gratuit

Genou, oblique AP

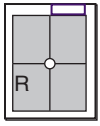

Oblique médial : Dégage la tête et le col de la fibula (l'oblique latéral peut aussi être réalisé)

- 18 × 24 cm H
- Grille > 10 cm, écran < 10 cm

Fig. 4-43. Oblique médial 45°.

Fig. 4-44. Oblique latéral 45°.

Position

- Décubitus dorsal, jambe en extension et centrée sur le RD et le milieu de la table
- Tourner la totalité de la jambe, y compris le genou, la cheville et le pied de 45° en interne pour un oblique médial et de 45° en externe pour un oblique latéral
- Centrer RI sur RD

Rayon directeur :

- RD ⊥, au RI pour un patient moyen (voir genou face AP)
- RD à la partie moyenne de l'espace articulaire (1,25 cm au-dessous de la patella)

DF : 100–110 cm

Collimation : Latéralement, aux limites de la peau ; aux extrémités, aux limites du RI

Technique : kV avec grille (70 ± 5)____ mrad par incidence

P 28	GO CND M	
LM 13	< 0,1 F	

	cm	kV	mA	Temps	mAs	DF	RI	Grille	F
Exemple	10	70			5	112 cm	Kodak 400	12:1	P
Salle									
M									
N									
G									
Numérisé									

www.lemanip.com
www.lemanip.com
www.lemanip.com

Paratger Le Site www.lemanip.com Tout Est Gratuit

www.lemanip.com Paratger Le Site www.lemanip.com Tout Est Gratuit

Genou, face AP et oblique AP médial et latéral

Fig. 4-45. Genou, face AP.

Fig. 4-46. Oblique AP médial.

Analyse critique

Structures mises en évidence :

- **Face AP :** Espace articulaire fémorotibial dégagé
- **Oblique AP médial :** Articulation tibiofibulaire proximale dégagée; condyle fémoral et plateau tibial externe de profil
- **Oblique AP latéral :** Condyle fémoral interne de profil

Fig. 4-47. Oblique AP latéral.

Position :

- **Face AP :** Pas de rotation, comme le prouve l'aspect symétrique des condyles fémoraux et tibiaux
- **Oblique AP médial :** Articulation tibiofibulaire proximale dégagée; plateau tibial externe bien vu
- **Oblique AP latéral :** Condyle interne du fémur et plateau tibial interne vus de profil; partie proximale du tibia et de la fibula superposée

Exposition :

- Densité optique et contraste optimaux; contour de la patella à travers le fémur distal
- Parties molles et trabéculations osseuses nettes clairement démontrées; pas de flou cinétique

Paratger Le Site www.lemanip.com Tout Est Gratuit

Paratger Le Site www.lemanip.com Tout Est Gratuit

Genou, profil

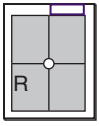

- 18 × 24 cm H
- Grille > 10 cm, écran < 10 cm

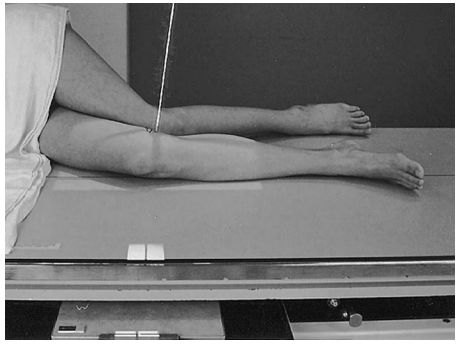

Fig. 4-48. Genou, profil, incidence médiolatérale, RD 5° crânial.

Position

- Patient sur le côté à examiner, genou fléchi ≈20°, centré sur RD et au milieu de la table ou du RI
- Jambe et genou opposés placés en arrière afin d'éviter une rotation exagérée
- Placer si nécessaire un support sous la cheville et le pied du côté à examiner et adapter la rotation du corps pour obtenir un profil vrai du genou
- Centrer RI sur RD

Rayon directeur :

- RD 5°–7° crânial
- RD centré à ≈2,5 cm en distal du condyle interne

DF : 100–110 cm

Collimation : Latéralement sur les limites cutanées, aux extrémités aux limites du RI

Technique : kV avec grille (70 ± 5)____ mrad

P 22	GO CND M
LM 11	<0,1 F

	cm	kV	mA	Temps	mAs	DF	RI	Grille	F
Exemple	10	70			4	112 cm	Kodak 400	12:1	P
Salle									
M									
N									
G									
Numérisé									

www.lemanip.com
www.lemanip.com
www.lemanip.com

Paratger Le Site www.lemanip.com Tout Est Gratuit

Paratger Le Site www.lemanip.com Tout Est Gratuit

Genou, profil

Fig. 4-49. Genou, profil.

Analyse critique

Structures mises en évidence :

- Fémur distal, partie proximale tibia–fibula, et patella en profil externe
- Articulations fémoropatellaire et du genou dégagées

Position :

- Profil vrai sans rotation ; condyles fémoraux superposés
- Patella de profil et articulation fémoropatellaire dégagée

Exposition :

- Densité optique et contraste optimaux
- Parties molles (bandes graisseuses) et trabéculations osseuses nettes clairement démontrées ; pas de flou cinétique

Paratger Le Site www.lemanip.com Tout Est Gratuit

Paratger Le Site www.lemanip.com Tout Est Gratuit

Genoux en charge – Face AP ou PA

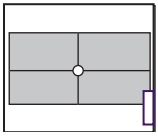

- 30 × 35 cm T
- Grille

Fig. 4-50. Face AP en charge – bilatéral, RD ⊥ au RI.

Fig. 4-51. Face PA en charge – bilatéral, RD 10° caudal.

Position

Face AP :

- Debout, se tenant sur un tabouret ou un marchepied si nécessaire (assez haut pour que le tube de rayons X puisse descendre assez bas pour le rayon horizontal)
- Pieds en avant et droits, genoux droits, poids distribué également sur les pieds. Le patient tient les poignées de table pour sa stabilité.

Variante face PA : Patient face à la table ou du porte-RI, avec les genoux contre la table ou au porte-RI vertical, genoux fléchis ≈20°

Rayon directeur : RD à mi-distance entre les articulations des genoux à ≈1,25 cm au-dessous de l'apex de la patella

Face AP : RD horizontal, ⊥ au RI pour un patient moyen (voir genou, face AP)

Face PA : RD 10° caudal (si genoux fléchis ≈20°)

DF : 100–110 cm

Collimation : En bilatéral aux articulations du genou

Technique : kV (70 ± 5)_____ mrad

P	34	GO	CND	M
LM	14		<0,1	F

	cm	kV	mA	Temps	mAs	DF	RI	Grille	F
Exemple	11	70			6	112 cm	Kodak 100	12:1	P
Salle									
M									
N									
G									
Numérisé									

www.lemanip.com
www.lemanip.com
www.lemanip.com

Paratger Le Site www.lemanip.com Tout Est Gratuit

www.lemanip.com Paratger Le Site www.lemanip.com Tout Est Gratuit

Genoux en charge, bilatéral, face PA
(Méthode de Rosenberg)

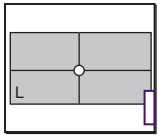

- 35 × 43 cm T
- Grille

Fig. 4-52. PA axial en charge – RD 10° caudal.

Position
- Patient debout PA
- Poids également réparti
- Genoux fléchis à 45°

Rayon directeur : 10° caudal au milieu des articulations du genou

DF : 100–110 cm

Collimation : En bilatéral à l'articulation du genou, incluant le fémur distal et le tibia proximal

Technique : kV avec grille (78 ± 5)____ mrad

P 36	GO CND M
LM 17	<0,1 F

	cm	kV	mA	Temps	mAs	DF	RI	Grille	F
Exemple	11	78			5	112 cm	Kodak 400	12:1	P
Salle									
M									
N									
G									
Numérisé									

Paratger Le Site www.lemanip.com Tout Est Gratuit

Paratger Le Site www.lemanip.com Tout Est Gratuit

Genoux en charge, bilatéral, face PA
(Méthode de Rosenberg)

Fig. 4-53. Face PA des genoux en charge.

Analyse critique

Structures mises en évidence :

- Fémur distal, tibia et fibula proximaux, articulations fémorotibiales et fosse intercondylaire

Position :

- **Pas de rotation** des deux genoux, comme le prouve leur aspect symétrique
- Facettes articulaires de profil

Exposition :

- Densité et contraste optimaux
- Parties molles et trabéculations osseuses nettes clairement démontrées ; pas de flou cinétique

www.lemanip.com
www.lemanip.com
www.lemanip.com

Paratger Le Site www.lemanip.com Tout Est Gratuit

Paratger Le Site www.lemanip.com Tout Est Gratuit

Genou pour la fosse intercondylaire

Méthodes de Camp Coventry et Holmblad (*tunnel view*)

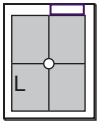

- 18 × 24 cm H
- Grille

Fig. 4-54. Incidence axiale PA (Camp Coventry).

Camp Coventry :

Position :

- Procubitus, genou fléchi 40°–50°, grand support sous la cheville
- Genou centré sur RD
- RI centré sur la projection du RD

Rayon directeur : RD 40°–50° caudal (⊥ à la jambe), centré sur l'articulation du genou pour sortir à la limite distale de la patella

DF : 100–110 cm

Collimation : Quatre côtés de la région à examiner

Fig. 4-55. Variante de Holmblad :

– Patient à genou, penché en avant 20°–30°

– RD ⊥ au RI

Technique : kV (78 ± 5)_____ (+ ≈6 kV pour face PA du fait de l'angulation du RD).

mrad	P 36	GO CND M
	LM 17	< 0,1 F

	cm	kV	mA	Temps	mAs	DF	RI	Grille	F
Exemple	11	78			5	112 cm	Kodak 100	12:1	P
Salle									
M									
N									
G									
Numérisé									

Paratger Le Site www.lemanip.com Tout Est Gratuit

Paratger Le Site www.lemanip.com Tout Est Gratuit

Patella, face PA

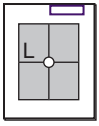

- 18 × 24 cm H
- Grille

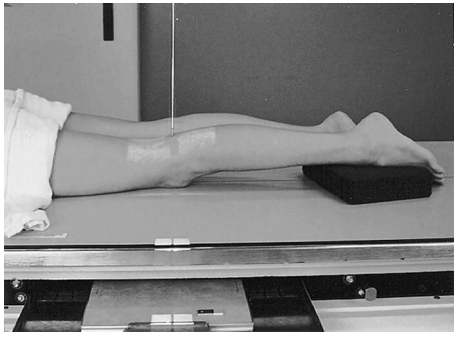

Fig. 4-56. Patella, face PA.

Position

- Procubitus, genou centré sur RD et au milieu de la table ou du RI
- Si la patella est douloureuse, placer un coussin sous la hanche et la jambe pour éviter une pression directe sur la patella
- Tourner la partie antérieure du genou d'environ 5° en interne ou, si nécessaire, tracer une ligne imaginaire entre les condyles parallèle au plan du RI
- Centrer RI sur RD

Rayon directeur : RD ⊥, centré sur la partie centrale de la patella (au milieu du creux poplité)

DF : 100–110 cm

Collimation : À la région de la patella et de l'articulation du genou

Technique : kV (76 ± 5)_____(+6–8 kV pour le genou, face PA, pour une meilleure visualisation de la patella à travers).

mrad	P 33	GO CND M
	LM 17	< 0,1 F

	cm	kV	mA	Temps	mAs	DF	RI	Grille	F
Exemple	10	76			5	112 cm	Kodak 100	12:1	P
Salle									
M									
N									
G									
Numérisé									

www.lemanip.com
www.lemanip.com
www.lemanip.com

www.lemanip.com Paratger Le Site www.lemanip.com Tout Est Gratuit

Patella, profil

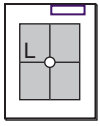

- 18 × 24 cm H
- Direct sur table (écrans fins – une grille peut être utilisée chez les patients forts)

Fig. 4-57. Patella, profil.

Position

- Couchée sur le côté à examiner, genou opposé et jambe en arrière pour éviter une rotation exagérée
- Genou fléchi seulement de 5°–10° pour éviter un écartement des fragments fracturés en cas de traumatisme
- Région de l'articulation fémoropatellaire centrée sur RD et au milieu du RI

Rayon directeur : RD ⊥, centré au milieu de l'espace articulaire fémoropatellaire

DF : 100–110 cm

Collimation : À la région de l'articulation du genou, de la patella et de l'articulation fémoropatellaire

Technique : kV (65 ± 5)_____ mrad

P 20	GO CND M
LM 18	<0,1 F

	cm	kV	mA	Temps	mAs	DF	RI	Grille	F
Exemple	5	65			4	112 cm	Kodak 100	–	P
Salle									
M									
N									
G									
Numérisé									

Paratger Le Site www.lemanip.com Tout Est Gratuit

Paratger Le Site www.lemanip.com Tout Est Gratuit

Fosse intercondylaire, patella – face PA et profil

Analyse critique

Structures mises en évidence :

- **PA axial :** Fosse intercondylaire vue de profil
- **Face PA :** Articulation du genou et bords de la patella à travers le fémur distal
- **Profil :** Patella latérale de profil

Position :

- **PA axial :** Pas de rotation, comme le prouvent l'aspect symétrique des condyles fémoraux et la tubérosité intercondylienne centrée sous la fosse intercondylaire
- **Face PA :** Pas de rotation, les condyles fémoraux apparaissent symétriques ; la patella apparaît centrée sur le fémur
- **Profil :** Patella de profil et articulation fémoropatellaire dégagée

Fig. 4-58. Face PA – incidence fosse intercondylaire.

Exposition :

- Densité optique et contraste optimaux
- Trabéculations osseuses nettes clairement démontrées ; pas de flou cinétique

Fig. 4-59. Patella, face PA.

Fig. 4-60. Patella, profil.

www.lemanip.com
www.lemanip.com
www.lemanip.com

Paratger Le Site www.lemanip.com Tout Est Gratuit

Paratger Le Site www.lemanip.com Tout Est Gratuit

Patella – Incidence tangentielle
(En bilatéral, méthode de Merchant)

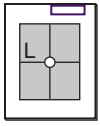

Fig. 4-61. Tangentiel bilatéral.

- 30 × 35 cm T
- Écran (sans grille)
- Adapter la jambe et le système qui soutient le RI

Position

- Décubitus dorsal avec genoux fléchis à 45° sur le système de contention des jambes (important pour que le patient soit à l'aise avec des jambes complètement relâchées afin d'éviter que la patella soit attirée dans la fosse intercondylaire)
- Placer le RI sur un support contre les jambes à environ 30 cm au-dessous des patellas, perpendiculaire au RD
- Les deux jambes en rotation interne si nécessaire pour centrer les patellas au milieu du fémur

Rayon directeur : RD 30° par rapport à l'horizontale (30° avec le grand axe du fémur)

- RD à mi-distance entre les patellas et les articulations fémoropatellaires

DF : 120–180 cm, une plus grande DF réduit l'agrandissement

Collimation : En bilatéral aux patellas et articulations fémoropatellaires

Technique : kV (65 ± 5)_____ mrad

P	22	GO	CND	M
LM	14		<0,1	F

	cm	kV	mA	Temps	mAs	DF	RI	Grille	F
Exemple	8	65			11	152 cm	Kodak 100	–	P
Salle									
M									
N									
G									
Numérisé									

Paratger Le Site www.lemanip.com Tout Est Gratuit

Paratger Le Site www.lemanip.com Tout Est Gratuit

Patella – Incidence tangentielle
(Méthodes de Settegast et Hughston)

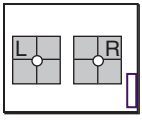

Généralement prise en bilatéral dans un but de comparaison

- 24 × 30 cm T
- Direct sur table (écrans fins)
- Masque plombé si RI numérique

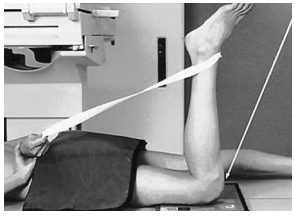

Fig. 4-62. Settegast.
– Genou fléchi 90°
– RD 15°–20° avec la jambe

Position

- Procubitus, genoux fléchis comme il est indiqué
- Utiliser une longue bande pour que le patient tienne la jambe en position ; dans la technique de Hughston, le pied peut reposer sur le tube, utiliser un coussin

Fig. 4-63. Hughston
– Genou fléchi 45°
– RD 10°–15° avec la jambe

Attention : Chaleur possible du tube, utiliser un coussin.

Rayon directeur : RD centré sur l'espace articulaire fémoropatellaire

Settegast : RD 15°–20° crânial par rapport au grand axe de la jambe (genou fléchi à 90°)

Hughston : RD 15°–20° crânial par rapport au grand axe de la jambe (genou fléchi à 45°) (technique recommandée)

DF : 90–100 cm

Collimation : Très proche des régions patellaires

Technique : kV (65 ± 5)_____ mrad

P 22	GO CND M
LM 14	<0,1 F

	cm	kV	mA	Temps	mAs	DF	RI	Grille	F
Exemple	8	65			11	102 cm	Kodak 100	–	P
Salle									
M									
N									
G									
Numérisé									

www.lemanip.com
www.lemanip.com
www.lemanip.com

Paratger Le Site www.lemanip.com Tout Est Gratuit

Paratger Le Site www.lemanip.com Tout Est Gratuit

Patella – Tangentiel supéro-inférieur assis

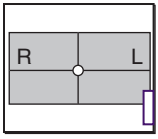

Généralement prise
en bilatéral dans
un but de comparaison
- 24 × 30 cm T
- Sans grille

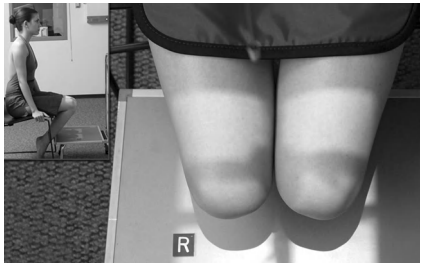

Fig. 4-64. Tangentiel supéro-inférieur.

Position

- Patient assis
- Genoux fléchis avec pieds placés sous le siège
- RI placé sur un tabouret

Rayon directeur : Perpendiculaire au RI centré à mi-distance des articulations fémoropatellaires

DF : 120–150 cm

Collimation : En bilatéral aux articulations du genou, fémur distal et patella

Technique : kV (65 ± 5)_____ mrad

P	22	GO	CND	M
LM	14		<0,1	F

	cm	kV	mA	Temps	mAs	DF	RI	Grille	F
Exemple	8	65			11	152 cm	Kodak 100	–	P
Salle									
M									
N									
G									
Numérisé									

Paratger Le Site www.lemanip.com Tout Est Gratuit

Paratger Le Site www.lemanip.com Tout Est Gratuit

Patella, tangentiel bilatéral

(Technique assise)

Fig. 4-65. Tangentiel, technique assise.

Analyse critique

Structures mises en évidence :

- Vue tangentielle de la patella
- Articulation fémoropatellaire

Position :

- Séparation de la patella et de la fosse intercondylaire
- Articulation fémoropatellaire enfilée

Exposition :

- Densité optique et contraste optimaux
- Parties molles et trabéculations osseuses nettes clairement démontrées ; pas de flou cinétique

www.lemanip.com
www.lemanip.com
www.lemanip.com

Paratger Le Site www.lemanip.com Tout Est Gratuit

Paratger Le Site www.lemanip.com Tout Est Gratuit

Membre inférieur, face AP en pédiatrie

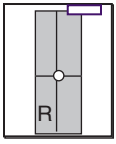

- Format déterminé par la taille du patient
- Direct sur table (écrans fins)

Fig. 4-66. Membre inférieur, face AP (voir note).

Note : Si le pied est la région spécifique d'intérêt, seules des incidences de face et de profil du pied sont indiquées.

Position – Protège-gonades

- Décubitus dorsal, inclure le membre en entier, protection sur la région pelvienne
- Un second RI du bassin et/ou du fémur proximal peut être nécessaire (Voir chapitre suivant.)
- Immobiliser les bras et le membre non examiné avec des sacs de sable
- N'employer l'assistance parentale que si nécessaire ; fournir gants et tablier plombés

Rayon directeur : RD ⊥, centré au milieu du membre (milieu du RI)

DF : 100–110 cm

Collimation : Quatre côtés de la région à examiner

Technique : kV (55–65)_____ mrad

P	17	GO CND	M
LM	16	<0,1	F

	cm	kV	mA	Temps	mAs	DF	RI	Grille	F
Exemple	5	66			4	102 cm	Kodak 100	–	P
Salle									
M									
N									
G									
Numérisé									

Paratger Le Site www.lemanip.com Tout Est Gratuit

Paratger Le Site www.lemanip.com Tout Est Gratuit

Membre inférieur, profil en pédiatrie

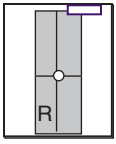

Fig. 4-67. Membre inférieur, profil (voir note).

- Format déterminé par la taille du patient
- Direct sur table (écrans fins)

Note : Si le pied est la région spécifique d'intérêt, seules les incidences face et profil du pied seront indiquées.

Position – Protège-gonades

- Semi-couché, inclure le membre en entier, protection sur la région pelvienne
- Immobiliser si nécessaire les bras et le membre non examiné avec des sacs de sable
- Membre à étudier en abduction (en grenouille) et de profil, immobiliser avec des sangles de compression ou des bandes. (Contre-indiqué en cas de traumatisme ou d'affections de la hanche.)
- Si l'assistance parentale est nécessaire, fournir des gants et tablier plombés

Rayon directeur : RD ⊥, centré au milieu du membre (milieu du RI)
DF : 100–110 cm
Collimation : Quatre côtés de la région à examiner

Technique : kV (55 – 65)_____ mrad

P	17	GO CND	M
LM	16	<0,1	F

		cm	kV	mA	Temps	mAs	DF	RI	Grille	F
Exemple		5	66			4	102 cm	Kodak 100	–	P
Salle										
M										
N										
G										
Numérisé										

www.lemanip.com
www.lemanip.com
www.lemanip.com

Paratger Le Site www.lemanip.com Tout Est Gratuit

Paratger Le Site www.lemanip.com Tout Est Gratuit

Pied, face AP et profil en pédiatrie
(Pied bot congénital – Méthode de Kite)

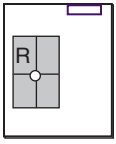

- 18 × 24 cm H
- Direct sur table (écrans fins)

Fig. 4-68. Pied, face AP.

Fig. 4-69. Pied, profil, incidence médiolatérale.

Note : Avec la technique de Kite, aucune tentative n'est faite pour redresser le pied lorsqu'il est placé sur le RI. Le pied est tenu ou immobilisé pour une vue frontale et latérale (incidences face et profil) à 90° l'une de l'autre. Les deux pieds sont généralement examinés dans un but comparatif.

Position

- **Face AP :** Surélever le patient grâce à un support, genou fléchi, pied sur le RI
- **Profil :** Patient et/ou jambe sur le côté à examiner, utiliser des bandes ou des sangles de compression

Rayon directeur :

- **Face AP :** RD ⊥, au RI, en direction du milieu du tarse (Kite ne préconise aucune angulation)
- **Profil :** RD ⊥, centré sur les métatarsiens proximaux

DF : 100–110 cm

Collimation : Strictement aux quatre côtés du pied

Technique : kV (50 ± 5)_____ mrad, deux incidences

P	5	G	CND	M
LM	5		CND	F

	cm	kV	mA	Temps	mAs	DF	RI	Grille	F
Exemple	3–4	50			3	102 cm	Kodak 100	–	P
Salle									
M									
N									
G									
Numérisé									

Paratger Le Site www.lemanip.com Tout Est Gratuit

Paratger Le Site www.lemanip.com Tout Est Gratuit

Chapitre 5

Fémur et ceinture pelvienne

- Radioprotection 156
- Facteurs techniques et localisation de la hanche 157

Fémur
- ❑ Face AP (B). 158
- ❑ Profil (B) 159
- ❑ Face AP et profil, critique. 160
- ❑ Traumatisme, profil (rayon horizontal) (S) . . . 161

Fémur proximal (hanches)
- ❑ Hanches, face AP, bilatéral (B). 162
- ❑ Hanche, face AP, unilatéral (B). 163
- ❑ Hanche, face AP, unilatéral, critique 164

Hanche, profil (non traumatique)
- ❑ « En grenouille », unilatéral, méthode de Cleaves modifiée (B) 165
- ❑ « En grenouille », bilatéral, méthode de Cleaves modifiée (B) 166
- ❑ Face AP « en grenouille », bilatéral, critique 167

Hanche, profil (traumatique)
- ❑ Profil chirurgical (méthode de Danelius-Miller) (B). 168
- ❑ Profil chirurgical, critique. 169

Bassin
- ❑ Face AP (B). 170
- ❑ Face AP, critique. 171
- ❑ Incidences AP face « *inlet* » et « *outlet* » (S). . . 172
- ❑ AP face « *inlet* » et « *outlet* », critique 173

Acétabulum
- ❑ Oblique postérieur (méthode de Judet) (S). . . 174
- ❑ Oblique postérieur, critique. 175
- ❑ Oblique axial PA (méthode de Teufel) (S) . . 176
- ❑ Oblique axial PA, critique. 177

Pédiatrie
- ❑ Hanches et bassin, face AP et profil (S). 178

(B) De base, (S) Spéciale

www.lemanip.com

Paratger Le Site www.lemanip.com Tout Est Gratuit

Paratger Le Site www.lemanip.com Tout Est Gratuit

Homme : Les protège-gonades devront être utilisés dans les examens des hanches et du bassin chez **tous** les garçons et hommes en âge de procréation. Les protège-gonades devront être placés sur les testicules, leur bord supérieur situé au bord inférieur de la symphyse pubienne.

Fig. 5-1. Protège-gonades homme.

Femme : Pour les incidences AP et profils « en grenouille » des hanches, des champs spécialement conformés pour les ovaires peuvent être soigneusement placés sur la zone des ovaires sans être gênants pour les structures à étudier. Cela devrait intéresser tous les enfants et adultes en âge de procréer. Ces champs peuvent cependant cacher des structures anatomiques essentielles dans certains examens du bassin. Une politique du service d'imagerie en matière de champ de protection et de kilovoltage devra être déterminée.

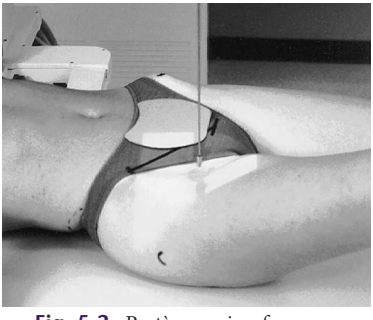

Fig. 5-2. Protège-ovaires femme (bord supérieur au niveau ou légèrement au-dessus du niveau des EIAS et bord inférieur juste au-dessus du pubis).

kV : Un haut kV (90 ± 5) avec des mAs bas peut être utilisé pour les examens des hanches et du bassin de l'adulte afin de réduire la dose totale d'irradiation au patient. (Voir p. 162 pour la dose au patient à 90 kV comparée à 80 kV pour des hanches AP en bilatéral.)
Diaphragmer strictement à la zone d'intérêt est important pour tous les examens, y compris les hanches et le bassin, même avec des protège-gonades. (Voir annexe A pour plus d'explication.)

Paratger Le Site www.lemanip.com Tout Est Gratuit
www.lemanip.com
www.lemanip.com
www.lemanip.com

Paratger Le Site www.lemanip.com Tout Est Gratuit

Localisation de la tête et du col du fémur

Première méthode : La localisation des régions de la tête et du col du fémur peuvent être précisément déterminées en traçant une ligne imaginaire entre deux repères, l'**EIAS** et la **symphyse pubienne**. À partir du milieu de cette ligne, on trace une perpendiculaire vers le bas pour localiser la tête et/ou le col. La tête du fémur (A) est approximativement à 4 cm (≈2 travers de doigt) sur cette perpendiculaire. La partie moyenne du col fémoral (B) est à 6–7 cm (3–4 travers de doigt), comme il est indiqué sur la photo ci-dessous.

Seconde méthode : Une seconde méthode pour localiser le col fémoral (B) est de le situer ≈3–5 cm en dedans de l'EIAS au niveau de la limite supérieure ou proximale de la symphyse pubienne, qui est à 8–10 cm en distal de l'EIAS.

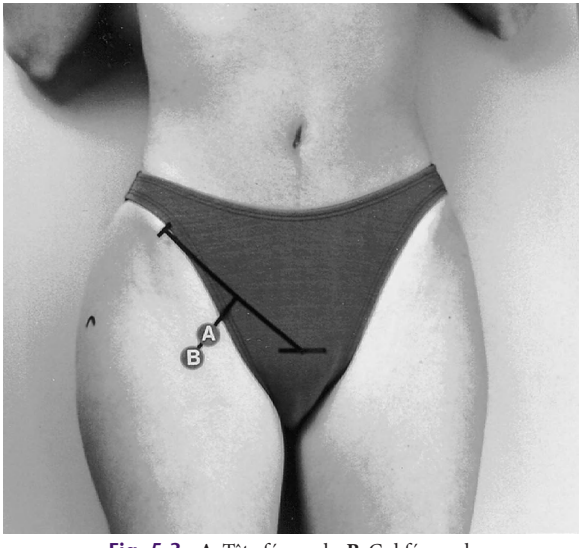

Fig. 5-3. **A**, Tête fémorale. **B**, Col fémoral.

www.lemanip.com
www.lemanip.com
www.lemanip.com

Gratuittement

www.lemanip.com

Radiologie et imagerie medicale

Livres,memoires,rapport de stage,courses,radiologie conventionnelle,Scanner,TDM,IRM,Scintigraphie, Medecine nucleaire,Radiotherapie,Radiologie Interventionnelle,Oncologie,Clichees,Cas interpretes,exposes,medecine

https://www.lemanip.com/

www.lemanip.com

Paratger Le Site www.lemanip.com Tout Est Gratuit

Fémur, face AP

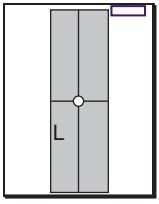

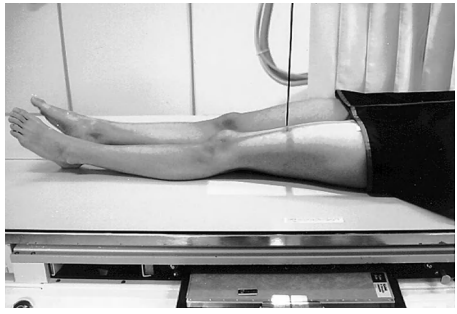

Fig. 5-4. Face AP, fémur moyen et distal.

- 35 × 43 cm H
- Grille
- Hanche côté cathode (effet talon de l'anode)

Note : Pour les adultes, un second RI plus petit pour la hanche ou le genou devra être utilisé en cas de traumatisme pour mettre en évidence les articulations du genou et de la hanche et éliminer une éventuelle fracture.

Position

- Décubitus dorsal, fémur centré sur la ligne médiane de la table ou RI avec grille
- Tourner le membre inférieur en entier en interne de ≈5° pour une face AP de la partie moyenne et distale du fémur, et de 15° de rotation interne pour une face AP vraie incluant la hanche
- Limite inférieure du RI ≈5 cm au-dessous du genou pour inclure l'articulation du genou (voir hanche, face AP pour fémur proximal)
- **Protège-gonades** pour homme et femme

Rayon directeur : RD ⊥, au milieu du RI
DF : 100–110 cm
Collimation : Collimation longue et étroite à la zone du fémur

Technique : kV (75 ± 5)_____ mrad

P	82	GO	16	M
LM	25		0,3	F

	cm	kV	mA	Temps	mAs	DF	RI	Grille	F
Exemple	13	75			12	102 cm	Kodak 400	12:1	P
Salle									
M									
N									
G									
Numérisé									

Paratger Le Site www.lemanip.com Tout Est Gratuit

Paratger Le Site www.lemanip.com Tout Est Gratuit

Fémur, profil

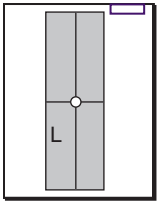

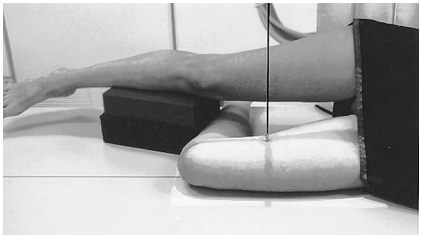

Fig. 5-5. Profil, fémur moyen et distal.

Attention : Effectuer un profil à rayon horizontal si une fracture est suspectée.

- 35 × 43 cm H
- Grille
- Hanche côté cathode (effet talon de l'anode)

Note : Pour les adultes, prendre un second RI plus petit pour un profil de hanche et de genou si ces articulations sont les zones d'intérêt.

Fig. 5-6. Profil, fémur moyen et proximal.

Position

- Décubitus latéral, le membre non atteint étant placé en arrière pour éviter toute rotation exagérée
- Inclure suffisamment de genou ou de hanche à chaque extrémité du RI
- Protège gonades autant que possible

Rayon directeur : RD ⊥, au milieu du RI
DF : 100–110 cm
Collimation : Collimation longue et étroite sur la zone du fémur

Technique : kV (75 ± 5)_____ mrad (proximal)

P	81	GO	62	M
LM	36		10	F

	cm	kV	mA	Temps	mAs	DF	RI	Grille	F
Exemple	11	75			Dis 7 Prox 12	102 cm	Kodak 400	12:1	P
Salle									
M									
N									
G									
Numérisé									

www.lemanip.com

Paratger Le Site www.lemanip.com Tout Est Gratuit

Paratger Le Site www.lemanip.com Tout Est Gratuit

Fémur moyen et distal, face AP et profil

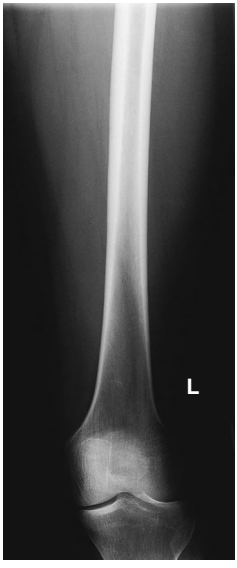

Fig. 5-7. Face AP.

Fig. 5-8. Profil.

Analyse critique

Structures mises en évidence :

Face AP et profil :

- ⅔ distaux du fémur incluant l'articulation du genou

Position :

Face AP

- Pas de rotation, les condyles fémoraux et tibiaux apparaissent symétriques en taille et forme

Profil

- Vrai profil, les condyles fémoraux sont superposés

Exposition :

Face AP et profil

- Densité optique et contraste optimaux
- Trame trabéculaire nette ; pas de flou cinétique

Paratger Le Site www.lemanip.com Tout Est Gratuit

Paratger Le Site www.lemanip.com Tout Est Gratuit

Fémur, profil à rayon horizontal

(Traumatisme du fémur moyen et distal)

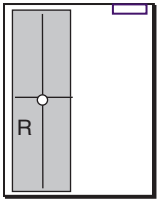

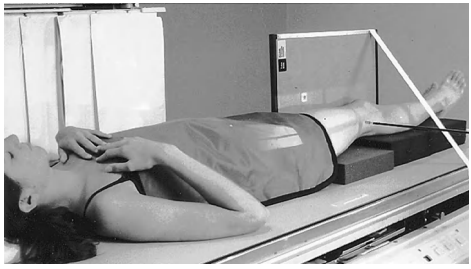

Fig. 5-9. Incidence à rayon horizontal si traumatisme (fémur moyen et distal).

- 35 × 43 cm H
- Grille mobile

Note : Pour le fémur proximal, prendre la hanche en profil chirurgical.

Position

- Sans bouger le patient traumatisé de la position couchée, soulever doucement la jambe du côté traumatisé et placer un support sous le genou et la jambe
- Placer le RI en vertical entre les cuisses aussi haut que possible, mais inclure le genou en distal. Utiliser une bande pour tenir la grille et le RI en position.
- **Protège-gonades** pour homme ou femme

Rayon directeur : RD rayon horizontal, ⊥ à la partie moyenne du RI

DF : 100–110 cm

Collimation : Aux quatre côtés de la zone d'intérêt

Technique : kV (75 ± 5)_____ mrad

P	21	GO	4	M
LM	9		0,1	F

	cm	kV	mA	Temps	mAs	DF	RI	Grille	F
Exemple	13	72			5	102 cm	Kodak 400	6:1	P
Salle									
M									
N									
G									
Numérisé									

www.lemanip.com
www.lemanip.com
www.lemanip.com

Paratger Le Site www.lemanip.com Tout Est Gratuit

Paratger Le Site www.lemanip.com Tout Est Gratuit

Hanches, face AP, bilatéral

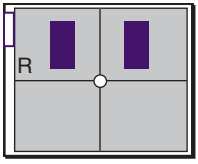

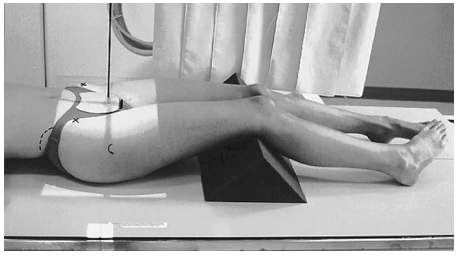

Fig. 5-10. Hanches, face AP bilatéral.

Attention : Ne pas tenter de tourner le membre si une fracture est suspectée.

Prendre comme si c'était une hanche en bilatéral aux fins de comparaison.

Note : Pour le centrage du bassin, face AP, voir p. 170.

- 35 × 43 cm T
- Grille

Position

- Décubitus dorsal, aligner et centrer RD et RI, les deux membres inférieurs en extension et en rotation interne de 15°–20° (voir précaution ci-dessus)
- S'assurer de l'absence de rotation du bassin (les EIAS sont à distance égale de la table). Support sous les genoux pour le confort du patient.
- Centrer RI sur RD. **Protège-gonades** (hommes et femmes)

Rayon directeur : RD ⊥, à mi-distance entre les têtes fémorales (à environ 2 cm au-dessus de la symphyse pubienne)

DF : 100–110 cm

Collimation : Aux limites du bassin et des hanches

Respiration : Suspendre lors de la prise du cliché

Technique : kV (80 ± 5) (ou 90 ± 5 pour moins d'exp. patient)

mrad sans protection	P	106	GO	98	M
à 80 kV	LM	24		36	F
à 90 kV	P	76	GO	68	M
	LM	22		28	F

	cm	kV	mA	Temps	mAs	DF	RI	Grille	F
Exemple	18	80/90			12/8	102 cm	Kodak 400	12:1	P
Salle									
M									
N									
G									
Numérisé									

Paratger Le Site www.lemanip.com Tout Est Gratuit

Paratger Le Site www.lemanip.com Tout Est Gratuit

Hanche, face AP, unilatéral

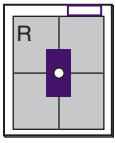

Attention : En cas de suspicion de fracture, prendre un cliché de hanche en bilatéral (voir page précédente) aux fins de comparaison.

- 24 × 30 cm H
- Grille

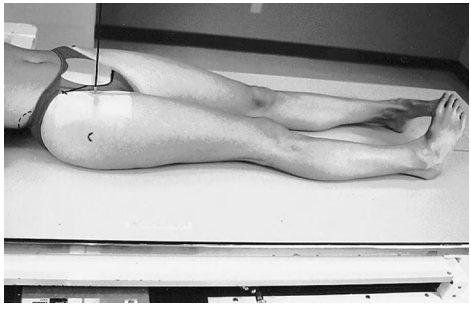

Fig. 5-11. Hanche, face AP – RD sur le col fémoral.

Position

- Décubitus dorsal, membre inférieur en extension et en rotation de 15°–20°
- Centrer le RD sur le col fémoral. Un support peut être placé sous les genoux pour le confort du patient.
- Centrer RI sur RD. **Protège-gonades** (hommes et femmes)

Rayon directeur : RD ⊥, au col fémoral (centrer si nécessaire légèrement plus bas pour inclure tout matériel orthopédique existant.)
DF : 100–110 cm
Collimation : Sur les quatre côtés de la zone d'intérêt
Respiration : Suspendre lors de la prise du cliché

Technique : kV (75 ± 5) (ou 90 ± 5 pour moins d'exp. patient)_____
mrad sans protection P 104 | GO 66 M
à 80 kV LM 30 | 12 F

	cm	kV	mA	Temps	mAs	DF	RI	Grille	F
Exemple	17	80/90			12/8	102 cm	Kodak 400	12:1	P
Salle									
M									
N									
G									
Numérisé									

www.lemanip.com
www.lemanip.com
www.lemanip.com

Paratger Le Site www.lemanip.com Tout Est Gratuit

Hanche, face AP, unilatéral

Analyse critique

Structures mises en évidence :

- ⅓ proximal du fémur et parties adjacentes de la ceinture pelvienne
- Matériel orthopédique en totalité

Position :

- Grand trochanter, tête et col fémoraux de face
- Petit trochanter non ou peu visible

Exposition :

- Densité optique et contraste optimaux
- Trabéculations osseuses clairement démontrées ; pas de flou cinétique

Fig. 5-12. Hanche, face AP.

Paratger Le Site www.lemanip.com Tout Est Gratuit

Paratger Le Site www.lemanip.com Tout Est Gratuit

Hanche, profil (non traumatique)

(« En grenouille », unilatéral)

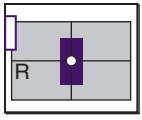

Attention : À ne pas faire si une fracture de hanche est suspectée.

- 24 × 30 cm T
- Grille

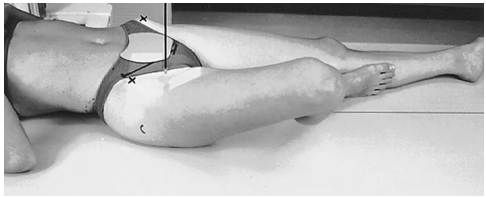

Fig. 5-13. Hanche droite, profil « en grenouille » (pour le col fémoral).

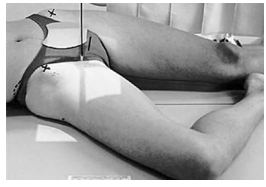

Fig. 5-14. Pour la tête fémorale et l'acétabulum et la diaphyse proximale du fémur.

Position

- Patient en décubitus dorsal
- Pour le col fémoral, fléchir le genou et la hanche du côté à examiner, fémur en abduction de 45° par rapport à la verticale (placer le col fémoral presque parallèle au RI)
- Pour la tête fémorale, l'acétabulum et la diaphyse fémorale proximale, tourner le patient de 35°–45° vers le côté à examiner et mettre le membre en abduction au plus près de la table. Centrer le RD sur la hanche et le col fémoral.
- Centrer RI sur RD. **Protège-gonades** (homme et femme)

Rayon directeur : RD ⊥, à la partie moyenne du col et de la tête
DF : 100–110 cm
Collimation : Au fémur proximal et à la hanche
Respiration : Suspendre lors de la prise du cliché

Technique : kV (80 ou 90 ± 5)___ mrad à 80 kV

P	102	GO	64	M
LM	32		12	F

	cm	kV	mA	Temps	mAs	DF	RI	Grille	F
Exemple	17	80/90			12/8	102 cm	Kodak 400	12:1	P
Salle									
M									
N									
G									
Numérisé									

www.lemanip.com

Paratger Le Site www.lemanip.com Tout Est Gratuit

Hanches, profil (non traumatique)

(« En grenouille », bilatéral)

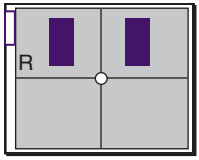

Fig. 5-15. Bilatéral « en grenouille » (comparatif).

Attention : À ne pas faire si suspicion de fracture de hanche.

- 35 × 43 cm T
- Grille

Position

- Décubitus dorsal, centrer RD et RI, hanches et genoux fléchis et les **deux hanches avec la même abduction, soit à** 45° de la verticale si possible et pieds joints
- S'assurer de l'**absence de rotation** du bassin (les EIAS sont à égale distance de la table)
- Centrer RI sur RD, **protège-gonades** (homme et femme)

Rayon directeur : RD ⊥, au niveau des têtes fémorales (≈7–8 cm au-dessous des EIAS)

DF : 100–110 cm

Collimation : Aux limites du RI

Respiration : Suspendre lors de la prise du cliché

Technique : kV (80 ± 5) (ou 90 ± 5 pour diminuer l'exposition)

mrad	P	106	GO	98	M
à 80 kV	LM	28		36	F

	cm	kV	mA	Temps	mAs	DF	RI	Grille	F
Exemple	17	80/90			12/8	102 cm	Kodak 400	12:1	P
Salle									
M									
N									
G									
Numérisé									

Paratger Le Site www.lemanip.com Tout Est Gratuit

Paratger Le Site www.lemanip.com Tout Est Gratuit

Face AP « en grenouille », bilatéral

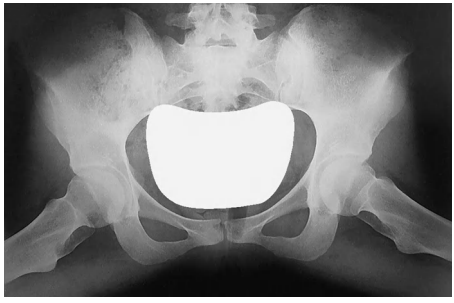

Fig. 5-16. Face AP bilatéral « en grenouille. »

Analyse critique

Structures mises en évidence :

- Têtes et cols fémoraux, acétabulum, et région trochantérienne

Position :

- Pas de rotation évidente car symétrie des os du bassin
- Petits trochanters de taille égale
- Grands trochanters superposés aux cols fémoraux

Exposition :

- Densité optique et contraste optimaux
- Trabéculations osseuses nettes clairement démontrées ; pas de flou cinétique

www.lemanip.com
www.lemanip.com
www.lemanip.com

Paratger Le Site www.lemanip.com Tout Est Gratuit

Paratger Le Site www.lemanip.com Tout Est Gratuit

Hanche, profil (en cas de traumatisme)

(Incidence axiolatérale inférosupérieure/profil chirurgical [Méthode de Danelius-Miller])

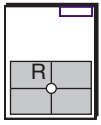

- 24 × 30 cm en vertical
- Grille mobile (lames en vertical)

Fig. 5-17. Hanche axiolatérale (profil chirurgical) pour traumatisme (coussin sous le pied).

Position

- Décubitus dorsal, pas de rotation du bassin
- Fléchir le genou et la hanche du côté sain, faire reposer le membre sur le tube de rayons X (utiliser des coussins ou serviettes du fait de l'**échauffement du collimateur**)
- Tourner le membre en interne de 15° **à moins d'une suspicion de fracture de hanche**
- Placer la grille du RI en vertical contre le flanc juste au-dessus de la crête iliaque, le plan du RI étant perpendiculaire au RD

Rayon directeur : **RD horizontal, perpendiculaire au col fémoral et au RI**

DF : 100 cm

Collimation : Sur les quatre côtés du fémur proximal

Respiration : Suspendre lors de la prise du cliché

Technique : kV (80 ± 5)_____ mrad

P 336	GO	336	M
LM 56		16	F

	cm	kV	mA	Temps	mAs	DF	RI	Grille	F
Exemple	22	75			40	102 cm	Kodak 400	6:1	P
Salle									
M									
N									
G									
Numérisé									

Paratger Le Site www.lemanip.com Tout Est Gratuit

Paratger Le Site www.lemanip.com Tout Est Gratuit

Hanche, axiolatéral inférosupérieur (profil chirurgical)

(Méthode de Danelius-Miller)

Fig. 5-18. Hanche axiolatérale.

Analyse critique

Structures mises en évidence :

- Tête et col fémoraux en entier, trochanters, et acétabulum
- Matériel orthopédique en entier

Position :

- Tête et col fémoraux, col, et acétabulum mis en évidence avec peu de superposition avec la hanche opposée
- Pas de trame excessive de la grille sur les clichés
- Distorsion minime du col fémoral

Exposition :

- Densité optique et contraste optimaux
- L'utilisation de filtre compensateur est recommandée
- Trabéculations osseuses nettes clairement démontrées ; pas de flou cinétique

www.lemanip.com
www.lemanip.com
www.lemanip.com

Paratger Le Site www.lemanip.com Tout Est Gratuit

Paratger Le Site www.lemanip.com Tout Est Gratuit

Bassin, face AP

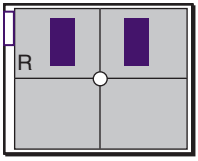

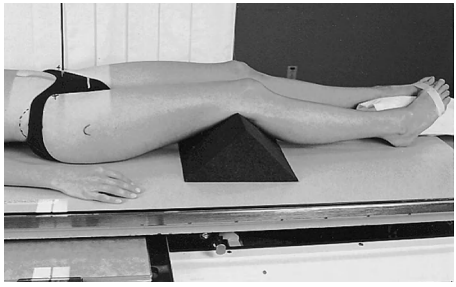

Fig. 5-19. Bassin, face AP (bassin en entier centré sur le RI).

Doit comprendre fémur proximal, ceinture pelvienne, sacrum et coccyx

Attention : Ne pas essayer de tourner les membres si une fracture de hanche est suspectée.

Note : Pour le centrage des hanches en bilatéral, voir p. 162.

- 35 × 43 cm T
- Grille

Position

- Décubitus dorsal, bassin centré sur la ligne médiane, membres en extension
- Les pieds, genoux et membres en rotation interne symétrique de 15° (s'aider si nécessaire d'un coussin). Mettre un support sous les genoux aux fins de confort.
- S'assurer de l'absence de rotation du bassin (EIAS à égale distance de la table)
- Centrer RI sur RD. (Inclure le bassin en entier.) **Protège-gonades pour les hommes**.

Rayon directeur : RD ⊥, à mi-distance entre les EIAS et la symphyse pubienne (qui est à environ 5 cm en distal du niveau des EIAS)

DF : 100–110 cm

Collimation : Sur les quatre côtés en incluant le bassin en entier

Respiration : Suspendre lors de la prise du cliché

Technique : kV (80 ± 5 ou 90 ± 5)_____ mrad, sans protection

P 204	GO	10	M
LM 27		26	F

	cm	kV	mA	Temps	mAs	DF	RI	Grille	F
Exemple	17	80			12	102 cm	Kodak 400	12:1	P
Salle									
M									
N									
G									
Numérisé									

Paratger Le Site www.lemanip.com Tout Est Gratuit

Paratger Le Site www.lemanip.com Tout Est Gratuit

Bassin, face AP

Fig. 5-20. Bassin, face AP.

Analyse critique

Structures mises en évidence :

- Ceinture pelvienne, L5, sacrum, coccyx et fémur proximal
- Matériel orthopédique en entier (si présent)

Position :

- Petits trochanters généralement non visibles
- **Pas de rotation** évidente appréciée sur la symétrie des iliaques et des trous obturateurs

Exposition :

- Densité optique et contraste optimaux
- Parties molles et trabéculations osseuses nettes clairement démontrées; pas de flou cinétique

www.lemanip.com
www.lemanip.com
www.lemanip.com

Paratger Le Site www.lemanip.com Tout Est Gratuit

Paratger Le Site www.lemanip.com Tout Est Gratuit

Bassin, AP face

(Incidences « *inlet* » et « *outlet* »)

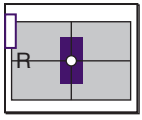

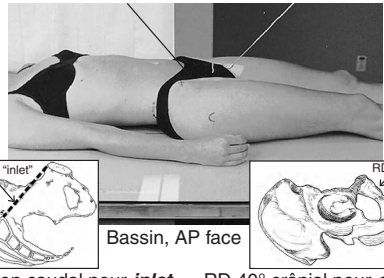

RD 40° en caudal pour ***inlet*** RD 40° crânial pour ***outlet***

Fig. 5-21. Bassin, AP face.
Fig. 5-22. RD 40° en caudal pour ***inlet***.
Fig. 5-23. RD 40° crânial pour ***outlet***.

- 24 × 30 cm T
- Grille

Position

- Décubitus dorsal, patient centré sur la ligne médiane
- Pas de rotation du bassin (les EIAS à égale distance de la table)
- Centrer RI sur la direction de RD. La pose d'un protège-gonades peut ne pas être possible ; celui-ci peut gêner l'étude des structures anatomiques.

Rayon directeur :

- ***Inlet*** – RD 40° en caudal au niveau des EIAS, homme et femme
- ***Outlet*** – RD : homme, 20°–35° en crânial ; femme, 30°–45° en crânial centré 3–5 cm au-dessous de la symphyse pubienne

DF : 100–110 cm
Collimation : Quatre côtés de la zone d'intérêt
Respiration : Suspendre lors de la prise du cliché

Technique : kV (90 ± 5)_____ (Augmenter de 6–8 kV par rapport à la face AP du pelvis.)

Incidence *inlet*	P	149	GO	149	M
	LM	40		37	F
Incidence *outlet*	P	124	GO	124	M
mrad	LM	33		31	F

	cm	kV	mA	Temps	mAs	DF	RI	Grille	F
Exemple	17	85			12	102 cm	Kodak 400	12:1	P
Salle									
M									
N									
G									
Numérisé									

Paratger Le Site www.lemanip.com Tout Est Gratuit
www.lemanip.com
www.lemanip.com
www.lemanip.com

Paratger Le Site www.lemanip.com Tout Est Gratuit

Bassin, AP face

(Incidences « *inlet* » et « *outlet* »)

Analyse critique

Structures mises en évidence :

- *Inlet* : Anneau pelvien en totalité
- *Outlet* : Branches ilio- et ischiopubiennes

Position :

- *Inlet* : Épines sciatiques bien vues et de taille égale ; pas de rotation
- *Outlet* : Trous obturateurs de taille égale

Exposition :

- Densité optique et contraste optimaux ; pas de flou cinétique
- L'anneau pelvien n'est pas surexposé

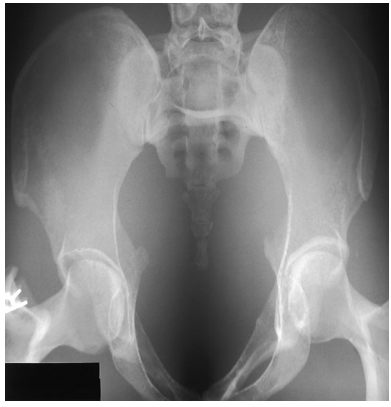

Fig. 5-24. Incidence face AP *inlet*.

Fig. 5-25. Incidence face AP *outlet*.

www.lemanip.com
www.lemanip.com
www.lemanip.com

Paratger Le Site www.lemanip.com Tout Est Gratuit

Paratger Le Site www.lemanip.com Tout Est Gratuit

Acétabulum – Bassin, oblique postérieur (¾ alaire et obturateur)

(Méthode de Judet)

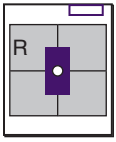

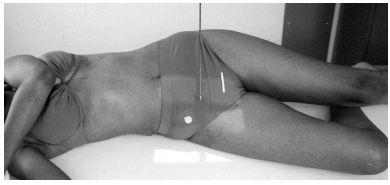

Fig. 5-26. Acétabulum, ¾ alaire.

Note : Les deux côtés sont généralement pris en comparatif soit en alaire, soit en obturateur

- 24 × 30 cm H
- Grille

Fig. 5-27. Acétabulum, ¾ obturateur.

Position

- Patient en oblique postérieur de 45°, centré sur la hanche soit du côté surélevé, soit du côté opposé (cela dépend de la zone d'intérêt anatomique)
- Placer un support de 45° sous le côté surélevé ; positionner bras et membres comme montré pour maintenir cette position

Rayon directeur :

- **Côté non surélevé** – ⊥, à 5 cm en distal et 5 cm médial à l'EIAS
- **Côté surélevé** – RD ⊥ à 5 cm en distal à l'EIAS surélevée

DF : 100–110 cm

Collimation : Quatre côtés de la zone d'intérêt

Respiration : Suspendre lors de la prise du cliché

Technique : kV (80 ± 5)_____ mrad, par incidence

P	131	GO	1	M
LM	38		2	F

	cm	kV	mA	Temps	mAs	DF	RI	Grille	F
Exemple	17	85			10	102 cm	Kodak 400	12:1	P
Salle									
M									
N									
G									
Numérisé									

Paratger Le Site www.lemanip.com Tout Est Gratuit

Paratger Le Site www.lemanip.com Tout Est Gratuit

Acétabulum

(Oblique postérieur [Méthode de Judet])

Analyse critique

Structures mises en évidence :

- **Côté non surélevé :** Anneau antérieur de l'acétabulum et colonne ilio-ischiatique postérieure
- **Côté surélevé :** Anneau postérieur de l'acétabulum et colonne iliopubienne antérieure

Position :

- **Côté non surélevé :** Aile iliaque déroulée et trou obturateur fermé
- **Côté surélevé :** Aile iliaque raccourcie et trou obturateur ouvert

Exposition :

- Densité optique et contraste optimaux
- Limites osseuses et trame osseuse nettes ; pas de flou cinétique

Fig. 5-28. ¾ alaire, OPD.

Fig. 5-29. ¾ obturateur, OPG.

www.lemanip.com
www.lemanip.com
www.lemanip.com

Paratger Le Site www.lemanip.com Tout Est Gratuit

Paratger Le Site www.lemanip.com Tout Est Gratuit

Acétabulum

(Incidence oblique axiale PA [Méthode de Teufel])

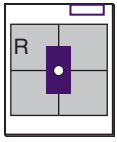

Les deux côtés sont généralement pris pour comparaison.

- 24 × 30 cm H
- Grille

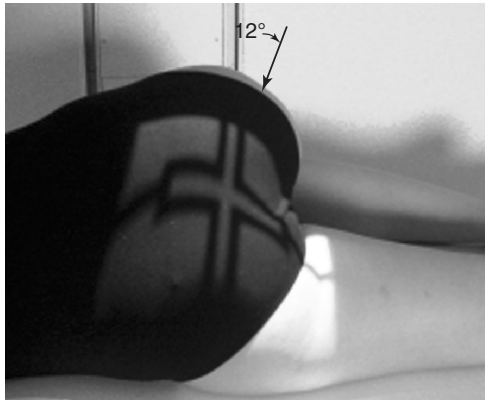

Fig. 5-30. Oblique axial PA.

Position :

- Patient à demi couché sur le ventre; côté à étudier en déclive
- Tourner le corps de 35°–40° en oblique antérieur

Rayon directeur

- RD 12° crânial
- 2,5 cm au-dessus du niveau du grand trochanter

DF : 100–110 cm

Collimation : Région de l'acétabulum et du fémur proximal

Technique : kV (80 ± 5)_____ mrad, par incidence

P	131	GO	1	M
LM	38		2	F

	cm	kV	mA	Temps	mAs	DF	RI	Grille	F
Exemple	17	85			10	102 cm	Kodak 400	12:1	P
Salle									
M									
N									
G									
Numérisé									

www.lemanip.com

Paratger Le Site www.lemanip.com Tout Est Gratuit

Paratger Le Site www.lemanip.com Tout Est Gratuit

Acétabulum
(Incidence oblique axiale PA [Méthode de Teufel])

Fig. 5-31. Oblique axial PA.

Analyse critique

Structures mises en évidence :

- Paroi postérosupérieure de l'acétabulum

Position :

- Fovea capitis avec la tête fémorale de profil
- Trou obturateur ouvert

Exposition :

- Densité optique et contraste optimaux ; pas de flou cinétique
- Trame osseuse nette clairement vue

www.lemanip.com
www.lemanip.com
www.lemanip.com

Paratger Le Site www.lemanip.com Tout Est Gratuit

www.lemanip.com
Paratger Le Site www.lemanip.com Tout Est Gratuit

Hanches, face AP et profil en pédiatrie

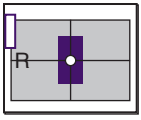

Fig. 5-32. Hanches, profil « en grenouille ».

Attention : Ne pas effectuer un profil « en grenouille » en cas de suspicion de pathologie de la hanche, à moins qu'il soit indiqué par un médecin après étude du cliché AP du bassin.

- Format déterminé par la taille du patient ; RI T
- Grille > 10 cm

Position (face AP et profil)

- Décubitus dorsal, bassin centré sur RD et RI ; utiliser un **protège-gonades chez le garçon et la fille** (Utiliser un protège-ovaires de taille appropriée chez la fille en s'assurant qu'il ne cache pas les hanches.)
- Immobiliser les bras et la partie supérieure du corps avec des sacs de sable, des bandes ou une sangle de compression si nécessaire

Face AP : Étendre les membres, en rotation interne de 15°

Profil en grenouille : Fléchir les genoux et hanches, pieds joints et membres en abduction, sécuriser à l'aide de bandes et de sacs de sable

Rayon directeur : RD ⊥, centré au niveau des hanches

DF : 100–110 cm

Collimation : Aux limites du bassin

Respiration : Lors de l'inspiration profonde si pleurs

Technique : kV : écran (65 ± 5)_____, ou grille (75 ± 5)

mrad,	P	58	GO	58	M
sans protection	LM	28		21	F

	cm	kV	mA	Temps	mAs	DF	RI	Grille	F
Exemple	10	66			12	102 cm	Kodak 400	–	P
Salle									
M									
N									
G									
Numérisé									

Paratger Le Site www.lemanip.com Tout Est Gratuit
www.lemanip.com

www.lemanip.com
Paratger Le Site www.lemanip.com Tout Est Gratuit

Chapitre 6

Rachis

• Foramens intervertébraux et articulations zygapophysaires.... 181

Rachis cervical

❒ C1-C2, face AP (bouche ouverte) (B)..... 182
❒ Odontoïde, face AP (PA) (méthodes de Fuchs et Judd) (S)..... 183
❒ Face AP bouche ouverte et odontoïde, face AP/PA, critique..... 184
❒ Face AP (B)..... 185
❒ Oblique (B)..... 186
❒ Face AP et oblique, critique..... 187
❒ Profil, debout (B)..... 188
❒ Cervicothoracique, profil (du « nageur ») (B)..... 189
❒ Profil et « nageur », critique..... 190
❒ Profil en hyperflexion et hyperextension (S).... 191
❒ Hyperflexion et hyperextension, critique..... 192
❒ Bilan pour traumatisme : profil à rayon horizontal, face AP, obliques, profil « nageur » (S)..... 193

Rachis thoracique

❒ Face AP (B)..... 194
❒ Profil (B)..... 195
❒ Face AP et profil, critique..... 196
❒ Oblique (S)..... 197

Rachis lombaire

❒ Face AP (PA) (B)..... 198
❒ Face AP (PA), critique... 199
❒ Profil (B)..... 200
❒ Profil L5-S1 (B)..... 201
❒ Profil et profil L5-S1, critique..... 202
❒ Oblique (B)..... 203
❒ Oblique, critique..... 204
❒ Bilan pour scoliose (méthode de Ferguson) (S)..... 205
❒ Face AP, inclinaison (*bending*) droite et gauche (S)..... 206
❒ Profil, hyperflexion et hyperextension (S).... 207
❒ Profil, hyperflexion et hyperextension, critique..... 208

(B) De base, (S) Spéciale

www.lemanip.com
www.lemanip.com

Paratger Le Site www.lemanip.com Tout Est Gratuit

Paratger Le Site www.lemanip.com Tout Est Gratuit

www.lemanip.com

Sacrum et coccyx

❒ Sacrum, face AP (B) 209
❒ Coccyx, face AP (B). 210
❒ Sacrum et coccyx, face AP, critique. 211
❒ Sacrum (et coccyx), profil (B) 212
❒ Coccyx, profil (B). 213
❒ Sacrum et coccyx, profil, critique. 214

Articulations sacro-iliaques

❒ Face AP (B). 215
❒ Oblique postérieur (B) . . 216
❒ Oblique postérieur, critique. 217

(B) De base, (S) Spéciale

www.lemanip.com

Paratger Le Site www.lemanip.com Tout Est Gratuit

Paratger Le Site www.lemanip.com Tout Est Gratuit

Foramens intervertébraux et articulations zygapophysaires

Certaines incidences de profil et obliques montrent mieux ces foramens importants et les articulations rachidiennes, comme indiqué ci-dessous :

	Articulations zygapophysaires	Foramens intervertébraux
Rachis cervical	Profil	Oblique postérieur à 45° (côté éloigné du RI)
Rachis thoracique	Oblique postérieur à 70° (côté éloigné du RI)	Profil
Rachis lombaire	Oblique postérieur à 45° (côté le plus proche du RI)	Profil

www.lemanip.com

Paratger Le Site www.lemanip.com Tout Est Gratuit

Paratger Le Site www.lemanip.com Tout Est Gratuit

Face AP pour C1-C2

(Atlas et axis)

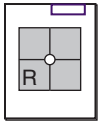

- 18 × 24 cm H
- Grille
- Pas d'EA du fait du petit champ

Fig. 6-1. Face bouche ouverte pour C1-C2.

Position

- Décubitus dorsal, patient centré sur le RD et la ligne de centrage
- Ajuster la tête sans ouvrir la bouche – serrer les dents, notamment les incisives supérieures (jonction des lèvres), à aligner avec la base du crâne (pointes des processus mastoïdes)
- Centrer RI sur RD
- Enfin, avant la prise du cliché – ouvrir largement la bouche sans bouger la tête (vérifier au final l'alignement de la tête)

Rayon directeur : RD ⊥ à travers la partie moyenne de la bouche ouverte (à C1-C2)
DF : 100–110 cm
Collimation : Collimation stricte à la région C1-C2
Respiration : Suspendre lors de la prise du cliché

Technique : kV (75 ± 5)_____ mrad | P 174 | LM 41 | Thyroïde 6

	cm	kV	mA	Temps	mAs	DF	RI	Grille	F
Exemple	18	75			15	102 cm	Kodak 400	12:1	P
Salle									
M									
N									
G									
Numérisé									

Paratger Le Site www.lemanip.com Tout Est Gratuit

Paratger Le Site www.lemanip.com Tout Est Gratuit

Face AP pour dent de l'axis (odontoïde)

(AP, méthode de Fuchs [et PA, méthode de Judd])

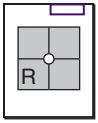

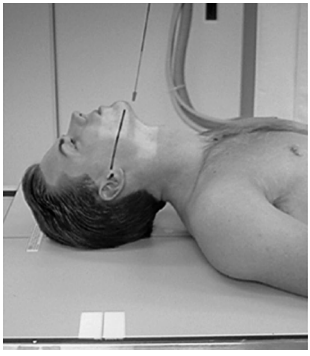

Fig. 6-2. Face AP Fuchs, pour dent de l'axis (incidence dans le foramen magnum).

Attention : À ne pas faire en cas de possible traumatisme cervical.

- 18 × 24 cm H
- Grille
- Pas d'EA

Position

- Décubitus dorsal ou debout, PSM aligné à la ligne de centrage, pas de rotation
- Surélever le menton jusqu'à ce que la LMM soit presque ⊥ au RI (cela peut nécessiter une angulation crâniale du RD si le menton ne peut pas être relevé suffisamment)

Note : Peut aussi être réalisée en PA (méthode de Judd) avec le menton contre la table, avec le même alignement du RD.

- Centrer RI sur la sortie du RD

Fig. 6-3. Face PA, méthode de Judd.

Rayon directeur : RD parallèle à la LMM dirigé vers la pointe de la mandibule (AP)

DF : 100–110 cm

Collimation : Collimation stricte à la région C1-C2

Respiration : Suspendre lors de la prise du cliché

Technique : kV (75 ± 5)_____

(AP) mrad	P 237	LM 51	Thyroïde
(PA) mrad	P 173	LM 40	Thyroïde

	cm	kV	mA	Temps	mAs	DF	RI	Grille	F
Exemple	11	75			15	102 cm	Kodak 400	12:1	P
Salle									
M									
N									
G									
Numérisé									

www.lemanip.com

Paratger Le Site www.lemanip.com Tout Est Gratuit

Paratger Le Site www.lemanip.com Tout Est Gratuit

Face AP bouche ouverte, et dent de l'axis, face AP (PA)

Analyse critique

Structures mises en évidence :

- **Bouche ouverte :** Dent de l'axis, masses latérales C1, et articulations zygapophysaires C1-C2
- **Face AP Fuchs :** Dent de l'axis (apophyse odontoïde)

Fig. 6-4. Face AP, bouche ouverte – dents de l'axis.

Position :

- **Bouche ouverte :** Incisives supérieures et base du crâne superposées. Dent de l'axis vue en totalité dans le foramen magnum
- **Face AP Fuchs :** Pointe de la mandibule non superposée avec la dent de l'axis. Aspect symétrique de la mandibule.

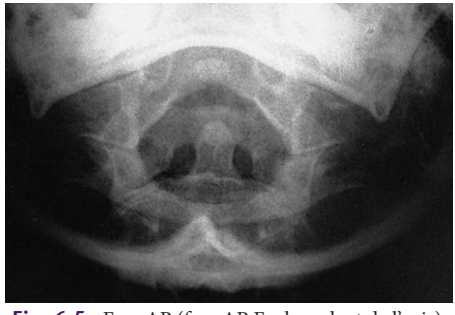

Fig. 6-5. Face AP (face AP Fuchs – dent de l'axis).

Exposition :

- Densité optique et contraste optimaux
- Limite nette de la dent de l'axis ; pas de flou cinétique

Paratger Le Site www.lemanip.com Tout Est Gratuit

Paratger Le Site www.lemanip.com Tout Est Gratuit

Rachis cervical, face AP

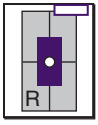

- 18 × 24 cm H
- Grille

Fig. 6-6. Debout (RD 15°–20° crânial).

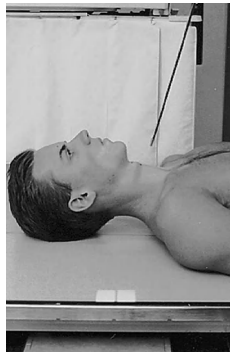

Fig. 6-7. Décubitus dorsal (RD 15°–20° crânial).

Position

- Décubitus dorsal ou verticale, centrer le plan sagittal médian sur RD (et sur la ligne de centrage du RI)
- Soulever légèrement si nécessaire le menton pour que le RD incliné superpose le corps de la mandibule sur la base du crâne (éviter que la mandibule ne se superpose plus sur C1-C2)
- Centrer RI sur la projection du RD

Rayon directeur : RD 15°–20° crânial, point d'entrée C5 (bord inférieur du cartilage thyroïde)
DF : 100–110 cm
Collimation : Sur les quatre côtés de la région du rachis cervical
Respiration : Suspendre lors de la prise du cliché

Technique : kV (75 ± 5)_____ mrad

P 96	Thyroïde 53
LM 42	

	cm	kV	mA	Temps	mAs	DF	RI	Grille	F
Exemple	11	75			10	102 cm	Kodak 400	12:1	G
Salle									
M									
N									
G									
Numérisé									

www.lemanip.com

Paratger Le Site www.lemanip.com Tout Est Gratuit

Paratger Le Site www.lemanip.com Tout Est Gratuit

Rachis cervical, obliques

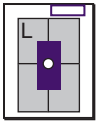

Les obliques D et G sont pris pour comparaison sur deux RI (oblique postérieur ou antérieur); **l'oblique antérieur délivre moins de dose à la thyroïde.**

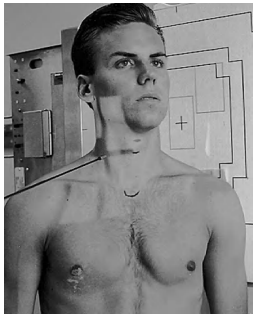

Fig. 6-8. OPG 45°; RD 15° crânial.

Fig. 6-9. OAD 45°; RD 15° caudal.

- 18 × 24 cm H
- Grille (écran optionnel pour les patients minces)

Position

- Verticale préférée (assis ou debout), torse en entier et tête tournée de 45° par rapport au RI, rachis cervical aligné au RD (et sur la ligne de centrage du RI)
- Lever légèrement le menton, regarder droit devant (ou tourner légèrement la tête vers le RI afin d'éviter une superposition de C1 sur la mandibule)
- Centrer RI sur la projection du RD

Rayon directeur (oblique postérieur) : RD 15°–20° **crânial**, pour entrer au niveau de C4. **Inclinaison caudale** requise pour les obliques antérieurs.

DF : 100–150 cm (150 cm préféré en raison DRIO)

Collimation : À la région du rachis cervical

Respiration : Suspendre lors de la prise du cliché

Technique : kV (75 ± 5)_____

Oblique	P 129	Thyroïde 5
antérieur	LM 50	Sein 0
Oblique postérieur	P 129	Thyroïde 69
	LM50	Sein 4

	cm	kV	mA	Temps	mAs	DF	RI	Grille	F
Exemple	11	75			20	152 cm	Kodak 400	12:1	G
Salle									
M									
N									
G									
Numérisé									

Paratger Le Site www.lemanip.com Tout Est Gratuit

Paratger Le Site www.lemanip.com Tout Est Gratuit

Rachis cervical, face et oblique

Fig. 6-10. Face AP.

Fig. 6-11. Oblique 45°.

Analyse critique

Structures mises en évidence :

- **Face :** Corps vertébraux et articulations intervertébrales de C3 à T2
- **Oblique :** Foramens intervertébraux dégagés et pédicules

Position :

- **Face :** Articulations intervertébrales dégagées et processus épineux équidistants de la ligne médiane
- **Oblique : 45° (AP ou PA) :** Foramens intervertébraux uniformément dégagés et pédicules de profil

Exposition :

- Densité optique et contraste optimaux ; pas de flou cinétique
- Parties molles, limites et trabéculations osseuses nettes

www.lemanip.com
www.lemanip.com
www.lemanip.com

Paratger Le Site www.lemanip.com Tout Est Gratuit

Paratger Le Site www.lemanip.com Tout Est Gratuit

Rachis cervical, profil

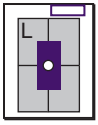

- 18 × 24 cm H
- Grille (écran optionnel si patient mince)

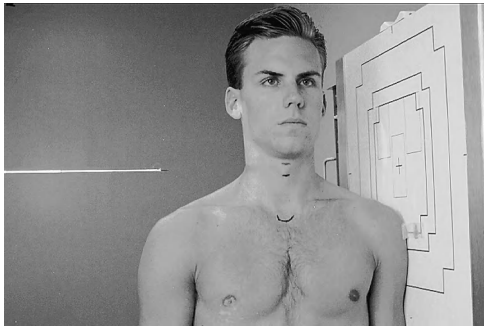

Fig. 6-12. Profil debout, DF 180 cm.

Position

- Verticale (assis ou debout) de profil, rachis cervical aligné et centré sur le RD (et sur la ligne centrale du RI)
- Bord supérieur du RI à ≈3–5 cm au-dessus du CAE
- Lever légèrement le menton (pour éloigner les angles de la mandibule du rachis)
- Épaules relâchées et abaissées de façon symétrique (des poids dans chaque main peuvent être nécessaires pour visualiser C7)

Note : Voir page suivante pour le profil du « nageur » si C7 n'est pas visualisé.

Rayon directeur : RD ⊥, au niveau de C4 (bord supérieur du cartilage thyroïde)

DF : 150–180 cm (Une plus grande DF permet une meilleure visualisation de C7 du fait de la moindre divergence des rayons.)

Collimation : Sur les quatre côtés de la région du rachis cervical

Respiration : Prise du cliché en fin d'expiration complète

Technique : kV (75 ± 5)_____ mrad

P 80	Thyroïde 6
LM 37	Sein 3

	cm	kV	mA	Temps	mAs	DF	RI	Grille	F
Exemple	11	75			28	183 cm	Kodak 400	12:1	G
Salle									
M									
N									
G									
Numérisé									

Paratger Le Site www.lemanip.com Tout Est Gratuit

Paratger Le Site www.lemanip.com Tout Est Gratuit

Rachis cervicothoracique, profil

Position du «nageur» (méthode de Twining), région C4-T3

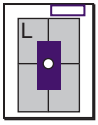

- 18 × 24 cm H ou 24 × 30 cm
- Grille



Fig. 6-13. Profil du «nageur».

Position

- De préférence debout, aligner le rachis cervical sur le RD (et la ligne de centrage du RI)
- Élever le bras et l'épaule du côté le plus proche du RI et tourner légèrement cette épaule en avant ou en arrière
- Bras opposé pendant, épaule relâchée et abaissée, avec légère rotation de l'épaule opposée (par rapport à l'autre épaule) afin de dégager les têtes humérales des vertèbres. L'incidence peut aussi être réalisée en décubitus latéral avec un bras et une épaule vers le bas et l'autre vers le haut – méthode de Pawlow.

Rayon directeur : RD ⊥, centré sur T1 (vertèbre proéminente)
DF : 150–180 cm
Collimation : Diaphragmer strictement à la zone d'intérêt
Respiration : Prise du cliché en fin d'expiration complète

Technique : kV (80 ± 5)_____ mrad

P 474	Thyroïde 11
LM 81	Sein 11

	cm	kV	mA	Temps	mAs	DF	RI	Grille	F
Exemple	24	80			120	183 cm	Kodak 400	12:1	G
Salle									
M									
N									
G									
Numérisé									

www.lemanip.com

Paratger Le Site www.lemanip.com Tout Est Gratuit

Paratger Le Site www.lemanip.com Tout Est Gratuit

Profil debout et profil cervicothoracique (incidence du « nageur »)

Fig. 6-14. Profil debout.

Fig. 6-15. Profil du « nageur ».

Analyse critique

Structures mises en évidence :

- **Profil :** C1 à C7 (au minimum) visualisés
- « **Nageur** » **:** Corps vertébraux de C4 à T3 (au minimum) visualisés

Position :

- **Profil :** Superposition presque complète des articulations zygapophysaires ; pas de superposition de la mandibule sur le rachis cervical
- « **Nageur** » **:** Têtes humérales à distance du rachis cervical ; corps vertébraux de profil

Exposition :

- Densité optique et contraste optimaux du rachis cervical inférieur et du rachis thoracique supérieur ; pas de flou cinétique
- Parties molles et anatomie osseuse nettes

Paratger Le Site www.lemanip.com Tout Est Gratuit

Paratger Le Site www.lemanip.com Tout Est Gratuit

Rachis cervical, profil
Hyperflexion – Hyperextension

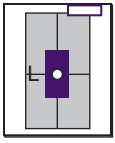

Attention : contre-indiqué chez les patients avec possible traumatisme.

- 24 × 30 cm H
- Grille ou écran



Fig. 6-16. Hyperflexion.

Position

- Verticale préférée (assis ou debout) de profil, rachis cervical aligné sur RD (et la ligne de centrage sur RI)
- Épaules relâchées et abaissées autant que possible

1re incidence : Abaisser le menton pour toucher si possible le thorax

2e incidence : Relever le menton aussi haut que possible (s'assurer que le rachis cervical en totalité est inclus dans les deux incidences)

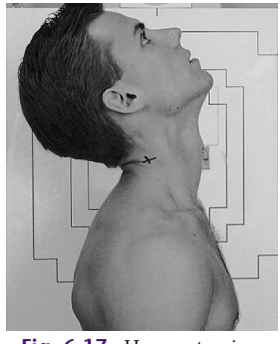

Fig. 6-17. Hyperextension.

Rayon directeur : RD ⊥, à C4 (niveau du bord supérieur du cartilage thyroïde)

DF : 150–180 cm

Collimation : À la région du rachis cervical

Respiration : Prise du cliché en fin d'expiration complète

Technique : kV (75 ± 5)_____ mrad par incidence

P	80	Thyroïde 6
LM	37	Sein 3

	cm	kV	mA	Temps	mAs	DF	RI	Grille	F
Exemple	11	75			28	183 cm	Kodak 400	12:1	G
Salle									
M									
N									
G									
Numérisé									

www.lemanip.com

Paratger Le Site www.lemanip.com Tout Est Gratuit

Profils, hyperflexion et hyperextension

Fig. 6-18. Profil en hyperflexion.

Fig. 6-19. Profil en hyperextension.

Analyse critique

Structures mises en évidence :

- **C1 à C7 :** Degré de mobilité et stabilité ligamentaire

Position :

- **Hyperflexion :** Processus épineux bien dégagées
- **Hyperextension :** Processus épineux très proches

Exposition :

- Densité optique et contraste optimaux; pas de flou cinétique
- Parties molles visibles et travées osseuses nettes

Paratger Le Site www.lemanip.com Tout Est Gratuit

Paratger Le Site www.lemanip.com Tout Est Gratuit

Rachis cervical – Bilan pour traumatisme

Attention : Ne pas enlever le collier cervical, à moins que le médecin ne l'autorise après avoir vu le cliché de profil à rayon horizontal.

Profil à rayon horizontal

- 24 × 30 cm H
- Écran ou éventuellement grille
- DF – 180 cm si possible
- RD ⊥, à C4 (bord supérieur du cartilage thyroïde) (bord supérieur du RI ≈3–5 cm au-dessus du CAE)

Face AP

- Abaisser les épaules
- 24 × 30 cm H
- **Grille :** Fixe ou Potter
- **DF :** 100–120 cm
- **RD :** 15°–20° crânial, point d'entrée C5 (bord inférieur du cartilage thyroïde)

Obliques

- 24 × 30 cm H
- Écran (ou grille en T)
- **DF :** 100–120 cm
- **RD :** 45° en médial (et 15° crânial en l'absence de grille)
- **RD :** point d'entrée niveau de C5

Profil du « nageur »

(Incidence optionnelle si besoin de visualiser C7)

- 24 × 30 cm H
- Écran ou grille optionnelle
- Élever épaule et bras du côté du RI. Abaisser l'épaule opposée.
- **DF :** 100–120 cm
- **RD :** RI centré sur T1

Fig. 6-20. Profil à rayon horizontal.

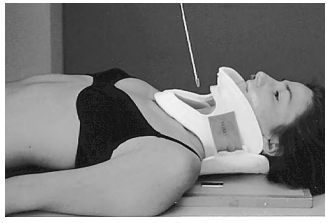

Fig. 6-21. Face AP.

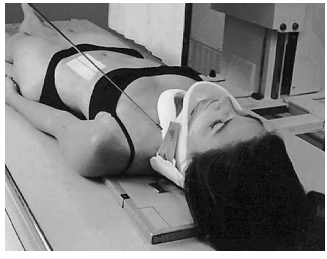

Fig. 6-22. Oblique (deux obliques D et G).

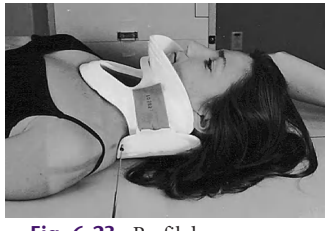

Fig. 6-23. Profil du « nageur ».

www.lemanip.com

Paratger Le Site www.lemanip.com Tout Est Gratuit

Paratger Le Site www.lemanip.com Tout Est Gratuit

Rachis thoracique, face AP

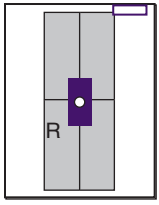

- 35 × 43 cm H
- Grille
- Pieds vers la cathode (effet talon de l'anode)
- Filtre de compensation en option

Fig. 6-24. Rachis thoracique, face AP.

Position

- Décubitus dorsal, rachis aligné et centré sur la ligne de centrage, hanches et genoux fléchis afin de diminuer la lordose
- Bord supérieur du RI 3 cm au-dessus des épaules
- S'assurer de l'absence de rotation du thorax et du bassin. Protège-gonades.

Rayon directeur : RD ⊥, à centrer sur RI (au niveau de T7 comme pour un cliché de face du thorax, 8–10 cm au-dessous de l'incisure jugulaire)

DF : 100–110 cm

Collimation : Champ de collimation long et étroit sur le rachis thoracique

Respiration : Prise du cliché en expiration pour obtenir une densité plus uniforme

Technique : kV (80 ± 5) _____ ou (90 ± 5 pour une plus grande latitude) ____

à 80 kV	P 165	Thyroïde	5
	LM 27	Sein	61
à 90 kV	P 125	Thyroïde	4
	LM 23	Sein	49

	cm	kV	mA	Temps	mAs	DF	RI	Grille	F
Exemple	23	80/90			12/7	102 cm	Kodak 400	12:1	G
Salle									
M									
N									
G									
Numérisé									

Paratger Le Site www.lemanip.com Tout Est Gratuit

Paratger Le Site www.lemanip.com Tout Est Gratuit

Rachis thoracique, profil

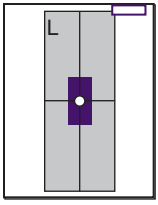

- 35 × 43 cm H
- Grille
- Plaque de plomb en arrière du patient

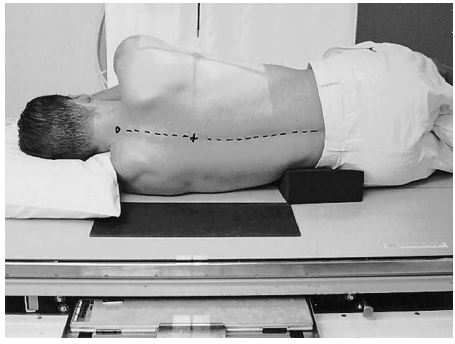

Fig. 6-25. Rachis thoracique, profil.

Position

- Décubitus latéral, support sous la tête, hanches et genoux fléchis, bras levés et coudes en flexion. Protège-gonades.
- Aligner et centrer la ligne axillaire moyenne sur la ligne de centrage
- Bord supérieur du RI 3 cm au-dessus des épaules ; pas de rotation
- Des supports devraient être placés si besoin sous la partie basse du dos afin de redresser et d'aligner le rachis en parallèle au plan de table. (Une légère incurvation normale assurant une divergence des rayons est utile.)

Rayon directeur : RD ⊥ au rachis thoracique, centré sur le RI (T7)
DF : 100–110 cm
Collimation : Champ de collimation long et étroit sur le rachis thoracique
Respiration : Technique en respiration libre ; ou prise du cliché en expiration

Technique : kV (80 ± 5)_____ mrad
(préférer technique en respiration libre)

P 1132	Thyroïde 4
LM 76	Sein 138

	cm	kV	mA	Temps	mAs	DF	RI	Grille	F
Exemple	33	80			60	102 cm	Kodak 400	12:1	P ou G
Salle									
M									
N									
G									
Numérisé									

www.lemanip.com

Paratger Le Site www.lemanip.com Tout Est Gratuit

Gratuittement

www.lemanip.com

Radiologie et imagerie medicale

Livres,memoires,rapport de stage,courses,radiologie conventionnelle,Scanner,TDM,IRM,Scintigraphie, Medecine nucleaire,Radiotherapie,Radiologie Interventionnelle,Oncologie,Clichees,Cas interpretes,exposes,medecine

https://www.lemanip.com/

www.lemanip.com

Paratger Le Site www.lemanip.com Tout Est Gratuit

Rachis thoracique, face AP et profil

Fig. 6-26. Rachis thoracique, face AP.

Fig. 6-27. Rachis thoracique, profil.

Analyse critique

Structures mises en évidence :

- **Face AP et profil :** 12 corps vertébraux, articulations intervertébrales et foramens intervertébraux

Position :

- **Face AP :** Articulations SC équidistantes de la ligne médiane, pas de rotation
- **Profil :** Articulations et foramens intervertébraux dégagés

Exposition :

- Densité optique et contraste optimaux ; pas de flou cinétique sur l'incidence de face. La technique en respiration libre est préférable pour le profil.
- Parties molles visibles et trame osseuse nette

Paratger Le Site www.lemanip.com Tout Est Gratuit

Paratger Le Site www.lemanip.com Tout Est Gratuit

Rachis thoracique, oblique

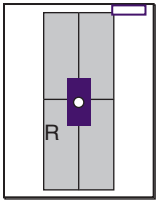

Fig. 6-28. OPD 70° (20° par rapport au profil).

Les deux obliques sont en général pris pour comparaison sur des RI séparés. On peut aussi les prendre en obliques antérieurs (moindre dose aux seins).

- 35 × 43 cm H
- Grille

Position

- Décubitus, à partir du profil tourner vers l'arrière de 20°
- Aligner et centrer le rachis sur la ligne de centrage; placer le bras éloigné du RI sous le dos et élever le bras proche du RI en face de la tête
- Bord supérieur du RI ≈3 cm au-dessus des épaules

Rayon directeur : RD ⊥, centré sur RI (T7)
DF : 100–110 cm
Collimation : Champ de collimation long et étroit sur le rachis thoracique
Respiration : Prise du cliché en expiration

Technique : kV (80 ± 5) _____

Oblique postérieur	P 475	Thyroïde 1
	LM 35	Sein 94
Oblique antérieur	P 475	Thyroïde 1
	LM 35	Sein 22

	cm	kV	mA	Temps	mAs	DF	RI	Grille	F
Exemple	32	80			26	102 cm	Kodak 400	12:1	P
Salle									
M									
N									
G									
Numérisé									

www.lemanip.com
www.lemanip.com
www.lemanip.com

Paratger Le Site www.lemanip.com Tout Est Gratuit

Paratger Le Site www.lemanip.com Tout Est Gratuit

Rachis lombaire, face AP (PA)

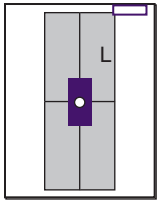

Note : Peut être pris en PA pour mieux dégager les espaces intervertébraux en raison de la divergence des rayons.

- 30 × 35 cm H ou 35 × 43 cm
- Grille



Fig. 6-29. Rachis lombaire, face AP, hanches et genoux fléchis.

Position (AP)

- Décubitus dorsal, rachis aligné sur la ligne de centrage
- Hanches et genoux fléchis (pour réduire la lordose)
- Pas de rotation (EIAS à la même distance avec la table)
- Centrer RI sur RD

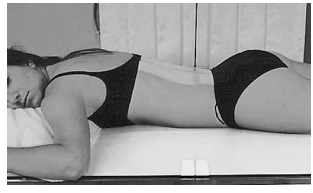

Fig. 6-30. Variante face PA.

Rayon directeur : RD ⊥, à ≈ 2,5 cm au-dessus de la crête iliaque (L3) ; ou centrer sur la crête pour un RI 35 × 43 cm

DF : 100–110 cm

Collimation : Longue et étroite sur la région du rachis lombaire

Respiration : Prise du cliché en fin d'expiration

Technique :	(AP)	P	175	G	1 M	(PA)	P	175	G	1 M
kV (80 ± 5)	mrad	LM	45		19 F	mrad	LM	45		14 F

		cm	kV	mA	Temps	mAs	DF	RI	Grille	F
Exemple		17	80			15	102 cm	Kodak 400	12:1	P ou G
Salle										
M										
N										
G										
Numérisé										

Paratger Le Site www.lemanip.com Tout Est Gratuit

Paratger Le Site www.lemanip.com Tout Est Gratuit

Rachis lombaire, face AP (PA)

Analyse critique

Structures mises en évidence :

- T12 à S1 (au minimum) visualisés
- Corps vertébraux lombaires, articulations intervertébrales et processus transverses

Position :

- Pas de rotation évidente, comme le prouve la symétrie des processus transverses, des articulations SI et le sacrum
- Processus épineux sur la ligne médiane

Fig. 6-31. Rachis lombaire, face AP.

Exposition :

- Densité optique et contraste optimaux ; pas de flou cinétique
- Parties molles et trame osseuse nette clairement démontrées

www.lemanip.com
www.lemanip.com
www.lemanip.com

Paratger Le Site www.lemanip.com Tout Est Gratuit

Paratger Le Site www.lemanip.com Tout Est Gratuit

Rachis lombaire, profil

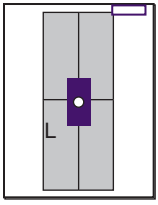

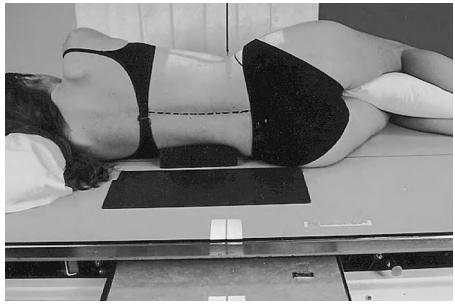

Fig. 6-32. Rachis lombaire, profil.

- 30 × 35 ou 35 × 43 cm H
- Grille
- Pieds à la cathode
- Plaques de plomb sur la table, en arrière du patient

Position

- En décubitus latéral strict, hanches et genoux fléchis, aligner et centrer le plan axillaire moyen sur la ligne de centrage
- Placer au besoin un support sous la taille afin que l'ensemble du rachis soit parallèle au plan de table (voir note). Mettre aussi un support entre les genoux.
- Centrer RI sur RD

Rayon directeur : RD ⊥, au rachis. RD à ≈2,5 cm au-dessus de la crête iliaque (L3), ou au niveau de la crête pour un RI de 35 × 43 cm

DF : 100–110 cm

Collimation : Longue et étroite à la région du rachis lombaire

Respiration : Prise du cliché en fin d'expiration

Note : Une inclinaison caudale du rayon de 3 à 5° peut être nécessaire chez un patient avec un bassin large et un thorax étroit, même si un support a été placé sous la taille. Si le patient présente une courbure naturelle (scoliose), placer la convexité vers la table.

Technique : kV (90 ± 5)_____ mrad (post.) | P 1008 | GO 0 M | LM 134 | 29 F

	cm	kV	mA	Temps	mAs	DF	RI	Grille	F
Exemple	27	90			50	102 cm	Kodak 400	12:1	G
Salle									
M									
N									
G									
Numérisé									

Paratger Le Site www.lemanip.com Tout Est Gratuit

Paratger Le Site www.lemanip.com Tout Est Gratuit

Rachis lombaire, profil L5-S1

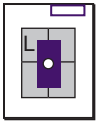

- 18 × 24 cm H
- Grille
- Plaque de plomb en arrière du patient

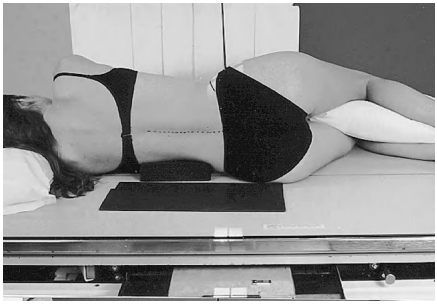

Fig. 6-33. Profil L5-S1.

Position

- Décubitus latéral strict, hanches et genoux fléchis, plan axillaire moyen aligné sur la ligne de centrage et le RD
- Placer si nécessaire un support sous la taille afin que le rachis en entier soit parallèle au plan de table. Mettre un support entre les genoux.
- Centrer RI sur RD

Rayon directeur :

- RD ⊥ au RI si le rachis en entier est parallèle au plan de table ; sinon, incliner le RD en caudal de 5°–8° si le rachis n'est pas parallèle au plan de table (ce qui est plus fréquent chez les femmes)
- RD à 4 cm au-dessous de la crête iliaque et 5 cm en arrière de l'EIAS

DF : 100–110 cm
Collimation : Collimation stricte à la zone d'intérêt
Respiration : À suspendre lors de la prise du cliché

Technique : kV (100 ± 5)_____mrad (post.) (+8–10 kV pour profil rachis lombaire)

P 1393	GO 1 M
LM 143	35 F

	cm	kV	mA	Temps	mAs	DF	RI	Grille	F
Exemple	31	100			50	102 cm	Kodak 400	12:1	G
Salle									
M									
N									
G									
Numérisé									

www.lemanip.com
www.lemanip.com
www.lemanip.com

Paratger Le Site www.lemanip.com Tout Est Gratuit

Rachis lombaire, profil et profil L5-S1

Analyse critique

Structures mises en évidence :

- **Profil** : Corps vertébraux L1 à L4, articulations intervertébrales, foramens et processus épineux
- **Profil L5-S1 :** Corps vertébraux dégagés de L4 à S1, disques intervertébraux et foramens intervertébraux

Position :

- **Profil :** Colonne vertébrale parallèle au RI ; espaces articulaires intervertébraux et foramens dégagés ; pas de rotation
- **Profil L5-S1 :** Espaces articulaires et foramens intervertébraux dégagés ; pas de rotation

Exposition :

- Densité optique et contraste optimaux ; pas de flou cinétique
- Parties molles visibles, détail de la structure osseuse des corps vertébraux, des espaces articulaires et des processus épineux

Fig. 6-34. Rachis lombaire, profil.

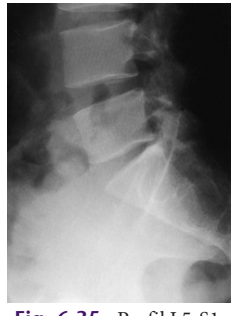

Fig. 6-35. Profil L5-S1.

www.lemanip.com

Paratger Le Site www.lemanip.com Tout Est Gratuit

Paratger Le Site www.lemanip.com Tout Est Gratuit

Rachis lombaire, obliques

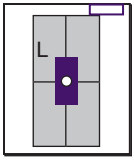

Les deux obliques sont généralement pris sur deux RI pour comparaison (oblique antérieur ou postérieur).

- 30 × 35 cm H
- Grille

Fig. 6-36. Oblique postérieur (OPD 45°).

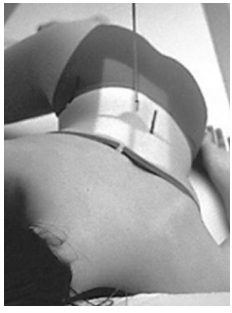

Fig. 6-37. Oblique antérieur (OAG 45°).

Position

- Obliques postérieurs à 45° droit et gauche ou obliques antérieurs (utiliser un support triangulaire sous le bassin et les épaules pour maintenir la position pour les obliques postérieurs)
- Aligner et centrer le rachis sur le RD et la ligne de centrage

Rayon directeur : RD ⊥, au corps de L3 au niveau du gril costal inférieur (4–5 cm au-dessus de la crête iliaque) et 5 cm en dedans de l'EIAS du côté surélevé

DF : 100–110 cm

Collimation : À la zone d'intérêt

Respiration : Suspendre lors de la prise du cliché

Note : Un oblique à 50° est préférable pour les articulations zygapophysaires L1-L2, et 30° pour L5-S1.

Technique : kV (85 ± 5)_____ mrad (post.)

P	222	GO 0 M	
LM	45	22 F	

	cm	kV	mA	Temps	mAs	DF	RI	Grille	F
Exemple	21	85			15	102 cm	Kodak 400	12:1	P
Salle									
M									
N									
G									
Numérisé									

www.lemanip.com
www.lemanip.com
www.lemanip.com

Paratger Le Site www.lemanip.com Tout Est Gratuit

Rachis lombaire, oblique

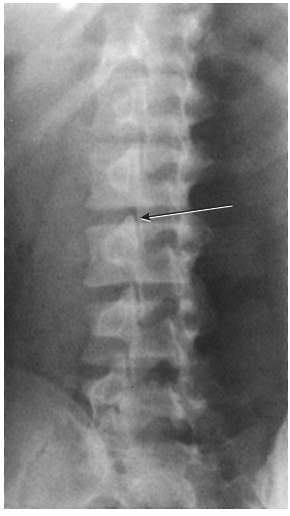

Fig. 6-38. Oblique postérieur droit.

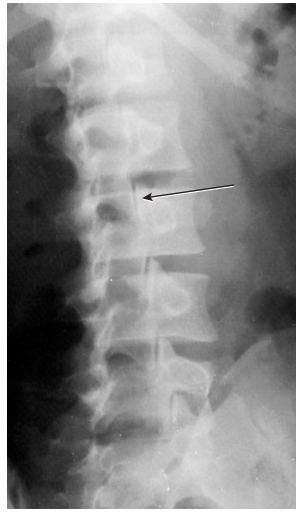

Fig. 6-39. Oblique antérieur droit.

Analyse critique

Structures mises en évidence :

- **Oblique postérieur :** Articulations zygapophysaires L1 à L4 du côté « déclive ». Parties du « chien de Lachapelle » ou « chien équilibriste » visibles
- **Oblique antérieur :** Articulations zygapophysaires L1 à L4 du côté « surélevé ». Parties du « chien de Lachapelle » ou « chien équilibriste » visibles

Position :

- **Oblique postérieur :** Articulations zygapophysaires au centre du corps vertébral
- **Oblique antérieur :** Articulations zygapophysaires au centre du corps vertébral

Exposition :

- Densité optique et contraste optimaux ; pas de flou cinétique
- Parties molles visibles et trame osseuse des corps vertébraux bien définie, espaces articulaires et parties du « chien de Lachapelle » ou « chien équilibriste » bien vues (les flèches indiquent les articulations zygapophysaires)

Paratger Le Site www.lemanip.com Tout Est Gratuit

Paratger Le Site www.lemanip.com Tout Est Gratuit

Bilan pour scoliose

PA (ou AP), méthode de Ferguson

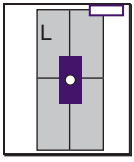

PA diminue significativement la dose aux seins (de 164 à 16 mrad par incidence).

- 35 × 43 cm H
- Grille

Fig. 6-40. Face PA sans compensation.

Fig. 6-41. Face PA avec compensation sous le pied du côté convexe de la courbure.

Position

Premier RI : Verticale, debout ou assis, rachis aligné et centré sur la ligne de centrage, bras sur le côté, pas de rotation du bassin ou du thorax

- Bord inférieur du RI à 3–5 cm au-dessous de la crête iliaque

Second RI : Placer un bloc de 5–7 cm sous le pied (ou la fesse si position assise) du **côté convexe** de la courbure. (Identifier d'abord les courbures pour la compensation.)

Protection : Utiliser des protège-gonades (et des protections pour les seins chez les jeunes femmes)

Rayon directeur : RD ⊥, à centrer sur le RI

DF : 100–180 cm, une plus longue DF est recommandée

Collimation : Longue et étroite sur la région de la colonne vertébrale

Respiration : En expiration profonde

Technique : kV (80–100)_____ (un kV plus élevé diminue la dose et augmente la latitude de l'exposition)

(90 kV) (PA) mrad

P 447	GO 1 M	Sein	
LM 81	43 F 16		

	cm	kV	mA	Temps	mAs	DF	RI	Grille	F
Exemple	23	90			25	152 cm	Kodak 400	–	P
Salle									
M									
N									
G									
Numérisé									

www.lemanip.com

Paratger Le Site www.lemanip.com Tout Est Gratuit

Paratger Le Site www.lemanip.com Tout Est Gratuit

Rachis lombaire

Inclinaison latérale (*bending*) droite et gauche AP (PA)

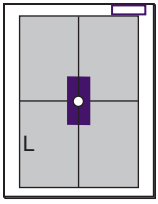

Note : Peut être prise debout en PA pour réduire la dose aux seins.

- 35 × 43 cm H
- Grille

Fig. 6-42. Face AP, inclinaison droite.

Fig. 6-43. Face AP, inclinaison gauche.

Position

- Décubitus dorsal ou debout, rachis centré sur le RD et sur la ligne de centrage de la table
- Inclinaison latérale la plus poussée possible (droite puis gauche) sans bascule du bassin (le bassin reste fixe et agit comme un point d'appui)
- S'assurer de l'absence de rotation du bassin et de la partie supérieure du torse
- Bord inférieur du RI 3–5 cm au-dessous de la crête iliaque

Rayon directeur : RD ⊥, à centrer sur RI (Centrer plus haut si le rachis thoracique est la zone d'intérêt.)
DF : 100–110 cm
Collimation : Inclure la colonne vertébrale à étudier
Respiration : Prise du cliché en fin d'expiration

Technique : kV (80 ± 5)_____

mrad (AP) par incidence	P 177	GO 0 M Sein
	LM 42	26 F 6

	cm	kV	mA	Temps	mAs	DF	RI	Grille	F
Exemple	17	80			15	112 cm	Kodak 400	12:1	P ou G
Salle									
M									
N									
G									
Numérisé									

Paratger Le Site www.lemanip.com Tout Est Gratuit

Paratger Le Site www.lemanip.com Tout Est Gratuit

Rachis lombaire

Profil, hyperflexion et hyperextension

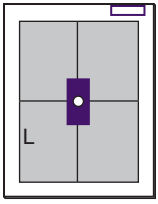

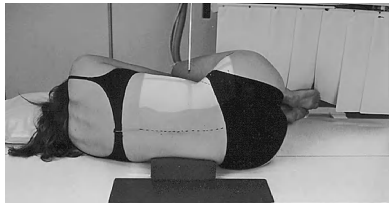

Fig. 6-44. Profil en hyperflexion.

- 35 × 43 cm H
- Grille
- Plaque de plomb en arrière du patient

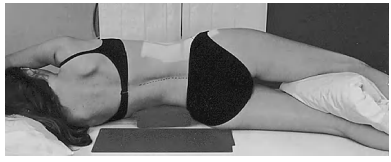

Fig. 6-45. Profil en hyperextension.

Position

- Décubitus latéral ou debout, rachis centré sur la table
- Support sous la taille pour aligner le rachis en parallèle au plan de table
- Hyperflexion au maximum vers l'avant puis hyperextension au maximum vers l'arrière pour une seconde pose ; maintenir la position de profil strict
- Bord inférieur du RI 3–5 cm au-dessous de la crête iliaque

Rayon directeur : RD ⊥, à centrer sur RI
DF : 100–110 cm
Collimation : Aux quatre côtés au plus près des limites du RI
Respiration : Prise du cliché en fin d'expiration

Technique : kV (90 ± 5)_____ mrad par incidence

P 1023	GO 0 M
LM 127	29 F

	cm	kV	mA	Temps	mAs	DF	RI	Grille	F
Exemple	27	90			50	102 cm	Kodak 400	12:1	G
Salle									
M									
N									
G									
Numérisé									

www.lemanip.com

Paratger Le Site www.lemanip.com Tout Est Gratuit

Profil, hyperflexion et hyperextension

Fig. 6-46. Profil en hyperflexion.

Fig. 6-47. Profil en hyperextension.

Analyse critique

Structures mises en évidence :

- **Hyperflexion :** Vue de profil des vertèbres lombaires en hyperflexion
- **Hyperextension :** Vue de profil des vertèbres lombaires en hyperextension

Position :

- **Hyperflexion :** Profil strict ; espaces entre les processus épineux ouverts
- **Hyperextension :** Profil strict sans rotation ; espaces entre les processus épineux fermés

Exposition :

- Densité optique et contraste optimaux ; pas de flou cinétique
- Parties molles visibles et trame osseuse bien définie des corps vertébraux, des processus épineux et des espaces articulaires intervertébraux

www.lemanip.com

Paratger Le Site www.lemanip.com Tout Est Gratuit

Paratger Le Site www.lemanip.com Tout Est Gratuit

Sacrum, face AP

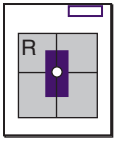

- 24 × 30 cm H
- Grille

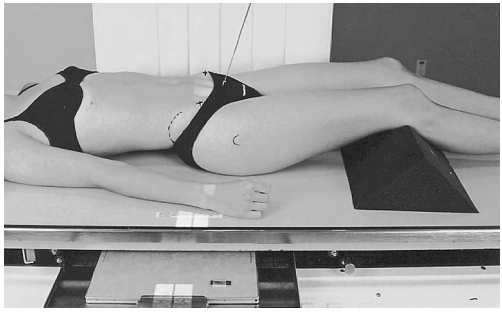

Fig. 6-48. Sacrum, face AP, RD 15° crânial.

Position

- Décubitus dorsal, rachis centré sur RD et la ligne de centrage
- Pas de rotation du bassin (les EIAS à même distance de la table)
- Centrer RI sur la projection du RD. (Protège-gonades pour le sexe masculin.)

Rayon directeur : RD 15° crânial, à 5 cm au-dessus de la symphyse pubienne
DF : 100–110 cm
Collimation : Aux quatre côtés de la région du sacrum
Respiration : Suspendre lors de la prise du cliché

Technique : kV (80 ± 5)_____ (ou 92 ± 5 pour diminuer l'exposition du patient)

(mrad à) 80 kV

P	172	GO	2 M
LM	47		26 F

	cm	kV	mA	Temps	mAs	DF	RI	Grille	F
Exemple	17	80/92			15/8	102 cm	Kodak 400	12:1	P
Salle									
M									
N									
G									
Numérisé									

www.lemanip.com
www.lemanip.com
www.lemanip.com

Paratger Le Site www.lemanip.com Tout Est Gratuit

Coccyx, face AP

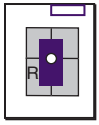

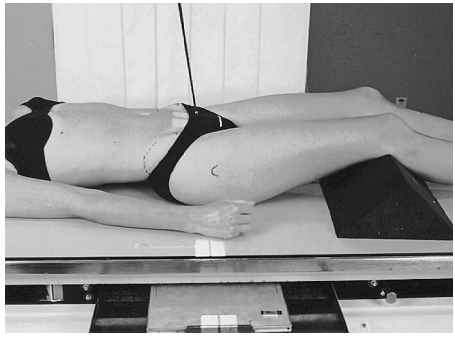

Fig. 6-49. Coccyx, face AP, RD 10° caudal.

Note : L'incidence peut être faite en PA avec une angulation crâniale du rayon de 10° si le patient ne peut pas supporter son poids sur la zone coccygienne en décubitus dorsal.

La vessie doit être vidée avant l'examen.

- 8 × 24 cm H
- Grille

Position

- Décubitus dorsal, support sous les genoux, protège-gonades chez l'homme
- Aligner et centrer le plan sagittal moyen sur la ligne de centrage, pas de rotation
- Centrer RI au niveau de la projection du RD

Rayon directeur : RD 10° caudal, centré à 5 cm au-dessus de la symphyse pubienne

DF : 100–110 cm

Collimation : Collimation stricte à la région coccygienne

Respiration : Suspendre lors de la prise du cliché

Technique : kV (80 ± 5)_____ mrad

P	172	GO 2 M	
LM	47	26 F	

	cm	kV	mA	Temps	mAs	DF	RI	Grille	F
Exemple	17	80			15	102 cm	Kodak 400	12:1	P
Salle									
M									
N									
G									
Numérisé									

Paratger Le Site www.lemanip.com Tout Est Gratuit

Paratger Le Site www.lemanip.com Tout Est Gratuit

Sacrum et coccyx, face AP

Fig. 6-50. Sacrum, face AP.

Analyse critique

Structures mises en évidence :

- **Sacrum, face AP :** Pas de raccourcissement de l'image du sacrum
- **Coccyx, face AP :** Pas de raccourcissement de l'image du coccyx

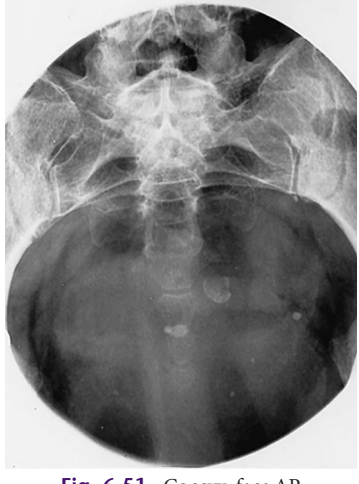

Fig. 6-51. Coccyx, face AP.

Position :

- **Sacrum, face AP :** Sacrum libre de toute superposition et foramens sacrés visibles
- **Coccyx, face AP :** Coccyx libre de toute superposition, pas de rotation

Exposition :

- Densité et contraste optimaux ; pas de flou cinétique
- Parties molles visibles et trame osseuse nette

www.lemanip.com

Paratger Le Site www.lemanip.com Tout Est Gratuit

Paratger Le Site www.lemanip.com Tout Est Gratuit

Sacrum (et coccyx), profil

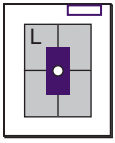

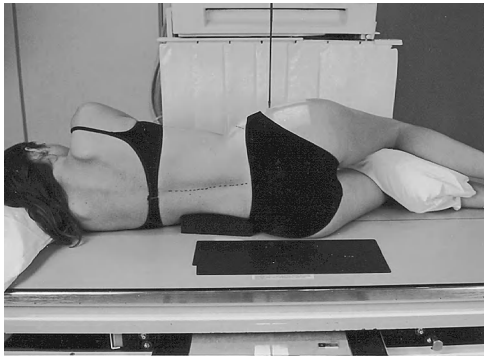

Fig. 6-52. Sacrum, profil.

Note : Les profils du sacrum et du coccyx peuvent être pris ensemble si le sacrum et le coccyx doivent être étudiés (cela réduit la dose au patient).

- 24 × 30 cm H
- Grille
- Plaque de plomb sur la table en arrière du patient

Position

- Décubitus latéral, hanches et genoux fléchis, profil strict
- Centrer le sacrum sur RD et ligne de centrage. (Aligner le patient et le RI sur le RD correctement centré.)

Rayon directeur (sacrum) : RD ⊥, dirigé à 8–10 cm en arrière de l'EIAS surélevée

DF : 100–110 cm

Collimation : Aux quatre côtés de la région sacrée

Respiration : Suspendre lors de la prise du cliché

Technique : kV (90 ± 5)_____ mrad

P 1248	GO 2 M
LM 119	45 F

	cm	kV	mA	Temps	mAs	DF	RI	Grille	F
Exemple	31	90			55	102 cm	Kodak 400	12:1	G
Salle									
M									
N									
G									
Numérisé									

Paratger Le Site www.lemanip.com Tout Est Gratuit

Paratger Le Site www.lemanip.com Tout Est Gratuit

Coccyx, profil

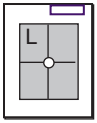



Fig. 6-53. Coccyx, profil.

Note : Les profils du sacrum et du coccyx peuvent être pris ensemble si le sacrum et le coccyx doivent être étudiés (cela réduit la dose au patient)

- 18 × 24 cm H
- Grille
- Plaques de plomb en arrière du patient

Position

- Décubitus latéral, hanches et genoux fléchis à 90°, profil strict
- Centrer le coccyx sur RD et ligne de centrage de la table (se rappeler que le coccyx a une localisation superficielle entre les fesses, légèrement au-dessus du niveau du grand trochanter)
- Centrer RI sur RD

Rayon directeur : RD ⊥, à 5 cm au-dessous du niveau de l'EIAS et 8–10 cm en arrière

DF : 100–110 cm

Collimation : À la région distale du sacrum et du coccyx

Respiration : Suspendre lors de la prise du cliché

Technique : kV (80 ± 5)_____ mrad
(nécessite moins de kV que le profil sacrum)

P	1206	G	1 M
LM	95		24 F

	cm	kV	mA	Temps	mAs	DF	RI	Grille	F
Exemple	31	80			70	102 cm	Kodak 400	12:1	G
Salle									
M									
N									
G									
Numérisé									

www.lemanip.com
www.lemanip.com
www.lemanip.com

Paratger Le Site www.lemanip.com Tout Est Gratuit

Sacrum et coccyx, profil

Fig. 6-54. Sacrum et coccyx, profil.

Analyse critique

Structures mises en évidence :

- Vue de profil du sacrum et du coccyx
- Vue de profil de l'articulation intervertébrale L5-S1

Position :

- Pas de rotation évidente, comme le prouve la superposition des grandes incisures ischiatiques et des têtes fémorales
- Sacrum et coccyx vus en totalité

Exposition :

- Densité optique et contraste optimaux ; pas de flou cinétique
- Parties molles et trame osseuse nette clairement démontrées

Paratger Le Site www.lemanip.com Tout Est Gratuit

Paratger Le Site www.lemanip.com Tout Est Gratuit

Articulations sacro-iliaques

Face AP

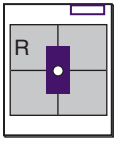

- 24 × 30 cm H
- Grille

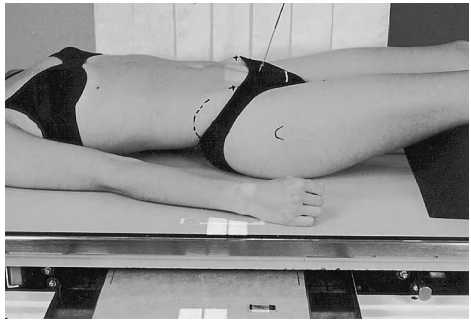

Fig. 6-55. Articulations SI, face AP (RD 30°–35° crânial).

Position

- Décubitus dorsal, centrer le patient sur la ligne de centrage
- Pas de rotation du bassin (EIAS à la même distance du plan de table)
- Centrer RI sur la projection du RD. **Protège-gonades** pour les hommes.

Rayon directeur : RD 30° (hommes) et 35° (femmes) en crânial, à environ 5 cm au-dessous des EIAS
DF : 100–110 cm
Collimation : Aux quatre côtés de la région d'intérêt
Respiration : Suspendre lors de la prise du cliché

Technique : kV (80 ± 5)_____ (Augmenter la dose totale de 5–6 kV par rapport à la face AP du pelvis du fait de l'inclinaison du RD)

mrad sans protection

P	133	GO	11 M
LM	38		32 F

	cm	kV	mA	Temps	mAs	DF	RI	Grille	F
Exemple	17	85			12	102 cm	Kodak 400	12:1	P
Salle									
M									
N									
G									
Numérisé									

www.lemanip.com
www.lemanip.com
www.lemanip.com

Gratuittement

www.lemanip.com

Radiologie et imagerie medicale

Livres,memoires,rapport de stage,courses,radiologie conventionnelle,Scanner,TDM,IRM,Scintigraphie, Medecine nucleaire,Radiotherapie,Radiologie Interventionnelle,Oncologie,Clichees,Cas interpretes,exposes,medecine

https://www.lemanip.com/

www.lemanip.com

Paratger Le Site www.lemanip.com Tout Est Gratuit

Articulations sacro-iliaques

Obliques postérieurs (bilatéral)

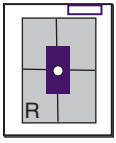

- 24 × 30 cm H
- Grille
- Deux RI – en bilatéral pour comparaison

Fig. 6-56. OPD 25°–30° pour l'articulation (gauche) surélevée.

Position

- Patient en oblique postérieur avec côté à examiner surélevé de 25°–30° (utiliser un support pour maintenir la position)
- Aligner l'articulation SI surélevée et la ligne de centrage (environ 2,5 cm en dedans de l'EIAS surélevée)
- Centrer RI sur RD. **Protège-gonades** pour les hommes.

Rayon directeur : RD ⊥, à 2,5 cm en dedans de l'EIAS surélevée
DF : 100–110 cm
Collimation : Aux quatre côtés de la région d'intérêt
Respiration : Suspendre lors de la prise du cliché
Note : RD peut être incliné en crânial de 15°–20° pour mieux visualiser la partie distale de l'articulation.

Technique : kV (80 ± 5)_____ mrad sans protection

S	133	GO 11 M
LM	38	32 F

	cm	kV	mA	Temps	mAs	DF	RI	Grille	F
Exemple	18	85			12	102 cm	Kodak 400	12:1	P
Salle									
M									
N									
G									
Numérisé									

Paratger Le Site www.lemanip.com Tout Est Gratuit

Paratger Le Site www.lemanip.com Tout Est Gratuit

Articulation sacro-iliaque, oblique postérieur

Fig. 6-57. Incidence OPG pour une articulation SI droite.

Analyse critique

Structures mises en évidence :

- Articulation SI dégagée du côté surélevé

Position :

- **OPG :** Articulation SI droite dégagée ; pas de superposition avec l'aile iliaque et le sacrum
- **OPD :** Articulation SI gauche dégagée ; pas de superposition avec l'aile iliaque et le sacrum

Exposition :

- Densité optique et contraste optimaux ; pas de flou cinétique
- Parties molles et trame osseuse clairement démontrées

www.lemanip.com

Paratger Le Site www.lemanip.com Tout Est Gratuit

www.lemanip.com Paratger Le Site www.lemanip.com Tout Est Gratuit

Chapitre 7

Crâne, os de la face et sinus paranasaux

- Lignes de repère du crâne 220

Crâne (bilan)

- ❑ Face AP semi-axial (méthode de Towne) et face PA semi-axial (méthode de Haas) (B). . . 221
- ❑ Face AP semi-axial, critique. 222
- ❑ Profil (B) 223
- ❑ Profil, critique. 224
- ❑ Face PA (0°) et PA (15° ou 23°), Caldwell (B) 225
- ❑ Face PA Caldwell, critique. 226
- ❑ Sous menton-vertex (SMV) ou Hirtz (S) 227
- ❑ SMV, critique 228

Traumatisme (bilan crânien)

- ❑ Traumatisme, profil (S) 229
- ❑ Traumatisme, face AP 0°, AP 15°, et AP semi-axial (Worms) (S) 230
- ❑ Traumatisme, profil, critique. 231
- ❑ Traumatisme, face AP (0° et 15°), critique. 232

Os de la face

- ❑ Profil (B) 233
- ❑ Profil, critique. 234
- ❑ Menton-nez (Waters et Waters modifié) (Blondeau) (B) 235
- ❑ Menton-nez, critique. . . . 236
- ❑ Face PA 15° Caldwell (face haute) (B) 237
- ❑ Face PA 15° Caldwell, critique. 238

Traumatisme (bilan des os de la face)

- ❑ Profil, acanthiopariétal (Waters inversé et Waters modifié) (S). 239

Trous optiques

- ❑ Oblique pariéto-orbitaire (méthode de Rhese) (S) 240

Arcades zygomatiques

- ❑ Sous menton-vertex (SMV) (Hirtz) (B). 241
- ❑ Tangentiel (B). 242
- ❑ SMV et tangentiel, critique. 243

(B) De base, (S) Spéciale

Paratger Le Site www.lemanip.com Tout Est Gratuit
www.lemanip.com www.lemanip.com

Paratger Le Site www.lemanip.com Tout Est Gratuit

www.lemanip.com

❑ Face AP semi-axial (Towne modifié) (S) 244

Os propres du nez

❑ Profil (B) 245
❑ Profil, critique..... 246
❑ Supéro-inférieur (axial) (S)..... 247

Mandibule

❑ Face PA (B)..... 248
❑ Oblique axiolatéral (défilé) (B)..... 249
❑ Traumatisme, oblique axiolatéral (S) 250
❑ Face PA et oblique axiolatéral, critique 251
❑ Face AP semi-axial (mandibule et/ou ATM) (B) 252

Articulations temporomandibulaires

❑ Oblique axiolatéral (Law) (B)..... 253
❑ Axiolatéral (Schuller) (S) 254
❑ Axiolatéral (Law et Schuller), critique..... 255

Sinus paranasaux

❑ Profil (B) 256
❑ Face PA (Caldwell) (B) .. 257
❑ Profil et face PA (Caldwell), critique 258
❑ Menton-nez (Waters) (Blondeau) (B) 259
❑ SMV (S)..... 260
❑ Waters (Blondeau) et SMV, critique..... 261

(B) De base, (S) Spéciale

www.lemanip.com

www.lemanip.com

Paratger Le Site www.lemanip.com Tout Est Gratuit

Paratger Le Site www.lemanip.com Tout Est Gratuit

Repères crâniens et lignes de positionnement utilisés dans le positionnement du crâne et des os de la face.

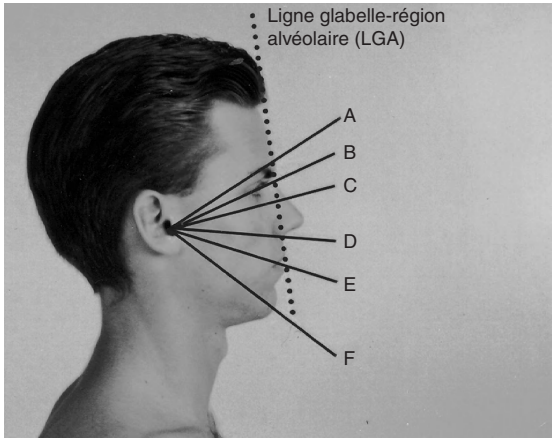

Fig. 7-1. Lignes de positionnement.

A. Ligne glabelle-méat (**LMG**)
B. Ligne orbitoméatale (**LOM**)
C. Ligne infra-orbitoméatale (**LIOM**) (ligne basale de Reid, ou « ligne de base », ou base du crâne)
D. Ligne acanthion-méat (**LAM**)
E. Ligne lèvres-méat (**LLM**) (utilisée pour le Waters modifié)
F. Ligne menton-méat (**LMM**) (utilisée pour le Waters)

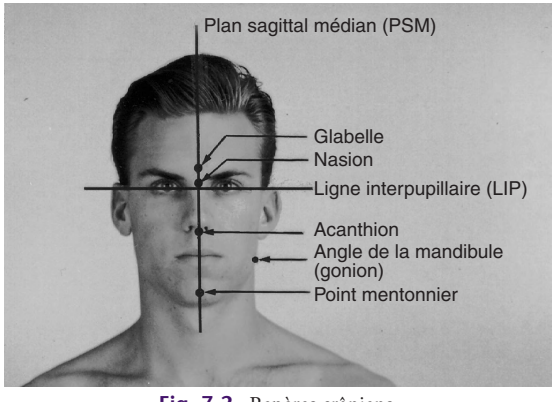

Fig. 7-2. Repères crâniens.

Paratger Le Site www.lemanip.com Tout Est Gratuit

Paratger Le Site www.lemanip.com Tout Est Gratuit

Crâne, face AP (PA) semi-axial

Face AP, méthode de Towne (ou PA, méthode de Haas) (Worms)

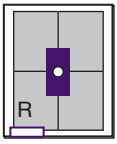

Fig. 7-3. Face AP Towne (Worms) – RD 30° caudal à LOM.

- 24 × 30 cm H
- Grille

Position

- Verticale assise, ou décubitus dorsal, plan sagittal médian aligné sur RD et ligne de centrage, perpendiculaire au RI ; pas de rotation ou d'inclinaison
- Abaisser le menton pour mettre LOM ou LIOM perpendiculaire au RI
- Centrer RI selon la projection du RD

Fig. 7-4. Face PA, méthode de Haas, LOM ⊥ RD 25° crânial, niveau des CAE.

Rayon directeur :

- RD 30° caudal à LOM ; ou 37° caudal à LIOM
- RD à ≈6 cm au-dessus de la glabelle (2 cm au-dessus des CAE)

DF : 100–110 cm

Collimation : Sur les quatre côtés des limites du crâne

Respiration : Suspendre lors de la prise du cliché

Note : L'incidence PA de Haas est une variante à l'incidence AP de Towne. Placer la tête pour amener LOM ⊥ au RI.

Technique : kV (80 ± 5)_____ (AP) mrad | P 229 | LM 57 | Thyroïde 67

	cm	kV	mA	Temps	mAs	DF	RI	Grille	F
Exemple	21	80			20	102 cm	Kodak 400	12:1	P
Salle									
M									
N									
G									
Numérisé									

www.lemanip.com

Paratger Le Site www.lemanip.com Tout Est Gratuit

Paratger Le Site www.lemanip.com Tout Est Gratuit

Face AP semi-axial
(Méthode de Towne modifiée)

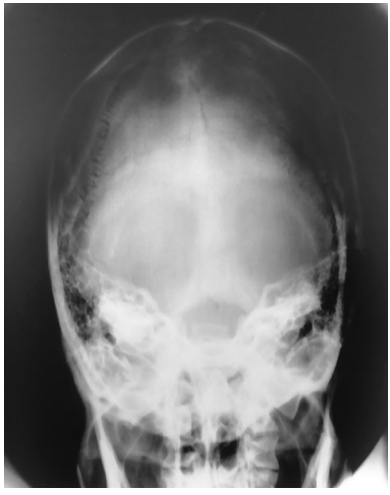

Fig. 7-5. Crâne, face AP semi-axial (Worms).

Analyse critique

Structures mises en évidence :

- Os occipital, pyramides pétreuses et foramen magnum

Position :

- Dos de la selle (dorsum sellae) dans le foramen magnum
- **Pas de rotation** évidente prouvée par la symétrie des pyramides pétreuses

Exposition :

- Densité optique et contraste optimaux pour visualiser l'os occipital
- Limites osseuses nettes ; pas de flou cinétique

Paratger Le Site www.lemanip.com Tout Est Gratuit

Paratger Le Site www.lemanip.com Tout Est Gratuit

Crâne, profil

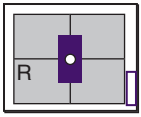

- 24 × 30 cm T
- Grille

Fig. 7-6. Crâne, profil.

Position

- Verticale assise ou demi-assise sur table
- Pas de rotation ou d'inclinaison, plan sagittal moyen parallèle au RI, et LIP perpendiculaire au RI
- Placer le menton pour que la LIOM soit parallèle aux bords supérieur et inférieur du RI
- Centrer RI sur RD

Rayon directeur : RD ⊥ au RI, ≈5 cm au-dessus du CAE
DF : 100–110 cm
Collimation : Aux quatre côtés des limites du crâne
Respiration : Suspendre lors de la prise du cliché

Technique : kV (80 ± 125)_____ mrad | P 87 | LM26 | Thyroïde 12

	cm	kV	mA	Temps	mAs	DF	RI	Grille	F
Exemple	18	80			8	102 cm	Kodak 400	12:1	P
Salle									
M									
N									
G									
Numérisé									

www.lemanip.com

Paratger Le Site www.lemanip.com Tout Est Gratuit

Paratger Le Site www.lemanip.com Tout Est Gratuit

Crâne, profil

Fig. 7-7. Crâne, profil.

Analyse critique

Structures mises en évidence :

- Superposition des hémicrânes
- Selle turcique (sella turcica) en totalité et dos de la selle

Position :

- **Pas d'inclinaison,** comme le prouve la superposition des toits d'orbite
- **Pas de rotation,** comme le prouve la superposition des grandes ailes du sphénoïde et des branches de la mandibule

Exposition :

- Densité optique et contraste optimaux pour visualiser les structures sellaires
- Limites osseuses nettes ; pas de flou cinétique

Paratger Le Site www.lemanip.com Tout Est Gratuit

Paratger Le Site www.lemanip.com Tout Est Gratuit

Crâne, face PA (0° et 15°), méthode de Caldwell

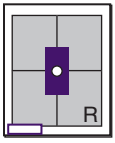

Note : Certains services incluent en routine le PA 0° en plus du 15° selon Caldwell pour mieux mettre en évidence l'os frontal.

- 24 × 30 cm H
- Grille

Fig. 7-8. Face PA – 0° (face rochers dans les orbites).

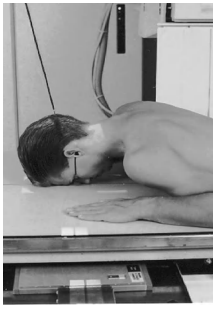

Fig. 7-9. Face PA – 15° Caldwell (face haute).

Position

- Verticale assise ou procubitus sur table, tête alignée sur le RD et sur la ligne de centrage du RI
- Front et nez reposant sur le plan de table, placer la tête pour que la LOM soit perpendiculaire au RI
- Pas de rotation ou d'inclinaison, plan sagittal moyen perpendiculaire au RI
- Centrer RI sur la projection du RD

Rayon directeur :

- PA 0° : RD ⊥ au RI, centré pour sortir à la glabelle
- PA Caldwell : RD 15° caudal à LOM, centré pour sortir au nasion (25°–30° démontre mieux certaines structures du crâne)

DF : 100–110 cm

Collimation : Aux quatre côtés des limites du crâne

Respiration : Suspendre lors de la prise du cliché

Technique : kV (80 ± 5)_____ mrad par incidence | P 232 | LM 37 | Thyroïde 6

	cm	kV	mA	Temps	mAs	DF	RI	Grille	F
Exemple	21	80			18	102 cm	Kodak 400	12:1	P
Salle									
M									
N									
G									
Numérisé									

www.lemanip.com

Paratger Le Site www.lemanip.com Tout Est Gratuit

Paratger Le Site www.lemanip.com Tout Est Gratuit

Face PA – 0° (rochers dans les orbites) et 15° caudal (face haute) (Méthode de Caldwell)

Analyse critique

Structures mises en évidence :

- **Face PA 0° :** Os frontal et crista galli montrés sans distorsion
- **Face PA 15° :** Grandes et petites ailes du sphénoïde, os frontal et fissures orbitaires supérieures (fentes sphénoïdales)

Position :

- **Face PA 0° :** Bords supérieurs des rochers au niveau du bord supérieur des orbites. Pas de rotation ; distance égale entre les orbites et la paroi latérale du crâne
- **Face PA 15° :** Bords supérieurs des rochers projetés au 1/3 inférieur des orbites. Pas de rotation ; distance égale entre les orbites et la paroi latérale du crâne

Exposition :

- Densité optique et contraste optimaux pour visualiser l'os frontal et les structures adjacentes
- Limites osseuses nettes ; pas de flou cinétique

Fig. 7-10. Face PA – 0° (face rochers dans les orbites).

Fig. 7-11. Face PA – 15° Caldwell (face haute).

Paratger Le Site www.lemanip.com Tout Est Gratuit

Paratger Le Site www.lemanip.com Tout Est Gratuit

Crâne, sous menton-vertex (SMV) (Hirtz)

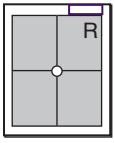

- 24 × 30 cm H
- Grille
- EA optionnelle

Fig. 7-12. SMV (Hirtz) – RD ⊥ à LIOM.

Position

- Verticale assise ou décubitus dorsal avec tête en extension au-delà du bout de table reposant par son sommet contre le RI avec grille (on peut légèrement surélever la table)
- Ajuster le RI et la tête pour placer la LIOM parallèle au RI
- S'assurer de l'absence de rotation ou d'inclinaison
- Centrer RI sur RD

Rayon directeur : RD incliné pour être ⊥ à la LIOM, centré à 2 cm en avant du niveau des CAE (à mi-distance entre les angles de la mandibule)

Note : Si le patient ne peut pas étendre la tête suffisamment, ajuster le RD pour qu'il reste perpendiculaire à la LIOM.

DF : 100–110 cm

Collimation : Aux quatre côtés des limites du crâne

Respiration : Suspendre lors de la prise du cliché

Technique : kV (80 ± 5)_____ mrad

P 362	Thyroïde
LM 73	264

	cm	kV	mA	Temps	mAs	DF	RI	Grille	F
Exemple	21	80			30	102 cm	Kodak 400	12:1	P
Salle									
M									
N									
G									
Numérisé									

www.lemanip.com

Paratger Le Site www.lemanip.com Tout Est Gratuit

Paratger Le Site www.lemanip.com Tout Est Gratuit

Crâne, sous menton-vertex (SMV) (Hirtz)

Analyse critique

Structures mises en évidence :

- Base du crâne, y compris la mandibule et l'os occipital
- Foramens ovale et épineux

Position :

- **Pas d'inclinaison ;** distance égale entre les condyles mandibulaires et les parties latérales du crâne
- **Pas de rotation ;** PSM parallèle au bord du film

Exposition :

- Densité optique et contraste optimaux pour visualiser les contours du foramen magnum
- Limites osseuses nettes ; pas de flou

Fig. 7-13. SMV (Hirtz).

Paratger Le Site www.lemanip.com Tout Est Gratuit

www.lemanip.com
Paratger Le Site www.lemanip.com Tout Est Gratuit

Traumatisme, crâne, profil

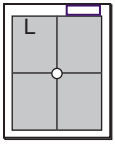

Attention : Ne **PAS** surélever ou mobiliser la tête du patient avant d'avoir éliminé un traumatisme du rachis cervical.

- 24 × 30 cm vertical
- Grille

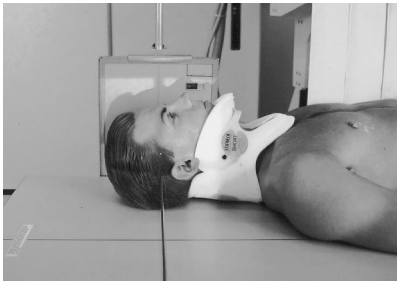

Fig. 7-14. Profil, avec traumatisme possible du rachis.

Position

- Décubitus dorsal, sans retirer le collier cervical s'il a été mis
- En cas de possible traumatisme rachidien, tirer le patient vers le bord de la table et placer le RI à environ 2,5 cm au-dessous du plateau de table et en arrière du crâne (mobiliser le plateau flottant en avant)
- Centrer RI sur RD à rayon horizontal (inclure le crâne en entier)
- S'assurer de l'absence de rotation ou d'inclinaison

Rayon directeur : RD horizontal, ⊥ au RI, centré à ≈5 cm au-dessus du CAE
DF : 100–110 cm
Collimation : Aux quatre côtés des limites du crâne
Respiration : Prise du cliché comme pour un patient traumatisé

Technique : kV (75 ± 5)_____ mrad | P 59 | LM17 | Thyroïde 9

	cm	kV	mA	Temps	mAs	DF	RI	Grille	F
Exemple	15	75			8	102 cm	Kodak 400	6:1	P
Salle									
M									
N									
G									
Numérisé									

www.lemanip.com

Paratger Le Site www.lemanip.com Tout Est Gratuit

Paratger Le Site www.lemanip.com Tout Est Gratuit

Crâne, face AP, bilan pour traumatisme

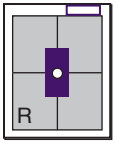

Attention : En cas de possible traumatisme sévère du rachis ou du crâne, prendre toutes les incidences AP sans bouger la tête et sans enlever le collier cervical s'il a été mis en place.

- 24 × 30 cm H
- Grille (Potter)

Position

- Patient mobilisé avec précaution sur la table de radiographie en décubitus dorsal
- Toutes les incidences sont prises sans bouger la tête

DF : 100–110 cm

Collimation : Sur les quatre côtés des limites du crâne

Respiration : Suspendre lors de la prise du cliché ou prendre « à la volée »

Inclinaison et centrage du RD

- Comme indiqué sous chaque photo
- RI centré sur la projection du RD

Fig. 7-15. Face AP – 0° à LOM.
RD – parallèle à la LOM
–centré sur la glabelle

Fig. 7-16. Face AP Caldwell inversé.
RD – 15° crânial à la LOM
–centré au nasion

Fig. 7-17. Face AP semi-axial Towne.
RD – 30° caudal à LOM
–centré à mi-distance entre les CAE

Paratger Le Site www.lemanip.com Tout Est Gratuit

Paratger Le Site www.lemanip.com Tout Est Gratuit

Traumatisme, profil

Fig. 7-18. Traumatisme, profil.

Analyse critique

Structures mises en évidence :

- Superposition des hémicrânes
- Selle turcique et dos de la selle en totalité

Position :

- Pas de rotation ou d'inclinaison

Exposition :

- Densité optique et contraste optimaux pour visualiser les structures sellaires
- Limites osseuses nettes ; pas de flou cinétique

www.lemanip.com
www.lemanip.com
www.lemanip.com

Paratger Le Site www.lemanip.com Tout Est Gratuit

Paratger Le Site www.lemanip.com Tout Est Gratuit

Traumatisme, incidences face AP 0° et 15° crânial

Analyse critique

Structures mises en évidence :

- **Face AP 0° :** Os frontal et crista galli bien vus (agrandissement lié à DRIO)
- **Face AP 15° :** Grandes et petites ailes du sphénoïde, os frontal, et fissures orbitaires supérieures (agrandies)

Position :

- **Face AP 0° :** Bords supérieurs des rochers au niveau du bord supérieur des orbites. **Pas de rotation ;** distance égale entre les orbites et la paroi latérale du crâne
- **Face AP 15° :** Bords supérieurs des rochers projetés dans le 1/3 inférieur des orbites. **Pas de rotation ;** distance égale entre les orbites et la paroi latérale du crâne

Exposition :

- Densité optique et contraste optimaux pour visualiser l'os frontal et les structures de voisinage
- Limites osseuses nettes ; pas de flou cinétique

Fig. 7-19. Face AP – 0° à LOM.

Fig. 7-20. Face, AP Caldwell « inversé » (15° crânial).

Paratger Le Site www.lemanip.com Tout Est Gratuit

Paratger Le Site www.lemanip.com Tout Est Gratuit

Os de la face – Profil

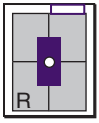

- 18 × 24 H
- Grille



Fig. 7-21. Os de la face, profil.

Position

- Verticale assise ou en procubitus sur la table
- Pas de rotation ou d'inclinaison, plan sagittal médian parallèle au RI, LIP perpendiculaire au RI
- Ajuster le menton pour placer la LIOM parallèle au bord supérieur et inférieur du RI
- Centrer RI sur RD

Rayon directeur : RD ⊥ à RI, et centré à mi-distance entre le CAE et le canthus externe

DF : 100–110 cm

Collimation : Aux quatre côtés de la zone des os de la face

Respiration : Suspendre lors de la prise du cliché

Technique : kV (75 ± 5)_____ mrad

P 63	Thyroïde 9
LM 13	

	cm	kV	mA	Temps	mAs	DF	RI	Grille	F
Exemple	15	75			8	102 cm	Kodak 400	6:1	P
Salle									
M									
N									
G									
Numérisé									

www.lemanip.com

Paratger Le Site www.lemanip.com Tout Est Gratuit

Paratger Le Site www.lemanip.com Tout Est Gratuit

Os de la face – Profil

Analyse critique

Structures mises en évidence :

- Superposition des os de la face, des grandes ailes du sphénoïde et de la selle turcique
- Mise en évidence des toits d'orbite au menton

Position :

- **Pas d'inclinaison**, comme le prouve la superposition des toits d'orbite
- **Pas de rotation**, comme le prouvent la superposition des grandes ailes du sphénoïde et celle des branches de la mandibule

Fig. 7-22. Os de la face, profil.

Exposition :

- Densité optique et contraste optimaux pour visualiser les structures faciales
- Limites osseuses nettes ; pas de flou cinétique

Paratger Le Site www.lemanip.com Tout Est Gratuit

Paratger Le Site www.lemanip.com Tout Est Gratuit

Os de la face – Menton-nez
(Waters et Waters modifié) (Blondeau)

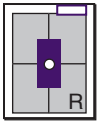

- 24 × 30 cm H 18 × 24 cm H
- Grille

Position

Waters :

- Verticale assise ou procubitus sur table
- Tête en extension reposant sur le menton ; placer la LMM ⊥ au RI, la LOM faisant ainsi un angle de 37° avec le RI
- Centrer RI sur RD

Waters modifié :

- La LOM fait un angle de 55° avec le plan du RI, ou la ligne jonction des lèvres et du CAE (LLM) est ⊥ au RI

Rayon directeur : RD ⊥ au RI, pour sortir à l'acanthion (dans les deux incidences)

DF : 100–110 cm

Collimation : Aux limites du crâne

Respiration : Suspendre lors de la prise du cliché

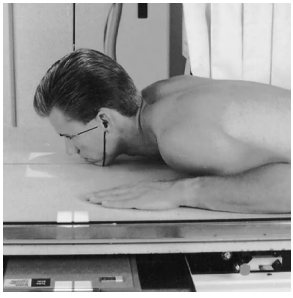

Fig. 7-23. Face PA Waters (Blondeau), LOM 37° – RD et LMM ⊥.



Fig. 7-24. Face PA Waters modifié, LOM 55° – RD et LMM ⊥.

Technique : kV (80 ± 5)_____ mrad par incidence | P 251 | LM 38 | Thyroïde 6

	cm	kV	mA	Temps	mAs	DF	RI	Grille	F
Exemple	24	80			18	102 cm	Kodak 400	6:1	P
Salle									
M									
N									
G									
Numérisé									

www.lemanip.com
www.lemanip.com
www.lemanip.com

Paratger Le Site www.lemanip.com Tout Est Gratuit

Menton-nez et menton-nez modifié
(Waters et Waters modifié) (Blondeau)

Analyse critique

Structures mises en évidence :

- **Waters :** Bords inférieurs des orbites, maxillaire et cloison nasale
- **Waters modifié :** Face inférieure des planchers d'orbite de face (sans distorsion)

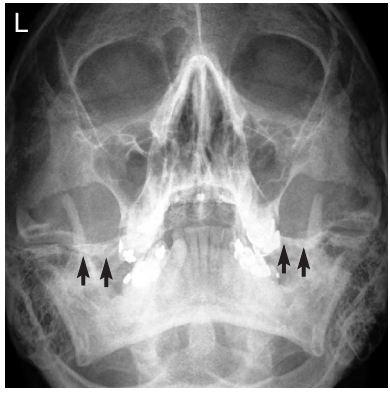

Fig. 7-25. Face PA Waters (Blondeau).

Position :

- **Waters :** Bords supérieurs des rochers juste au-dessous du plancher des sinus maxillaires. **Pas de rotation** ; égale distance entre les orbites et la paroi latérale du crâne.
- **Waters modifié :** Bords supérieurs des rochers projetés dans la 1/2 inférieure des sinus maxillaires. **Pas de rotation** ; égale distance entre les orbites et la paroi latérale du crâne.

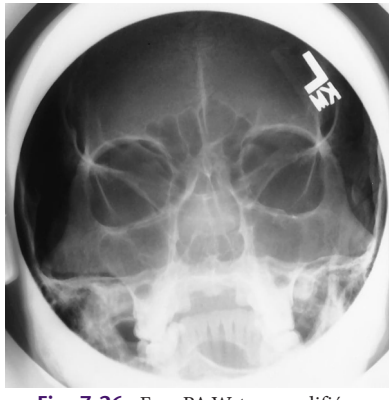

Fig. 7-26. Face PA Waters modifié.

Exposition :

- Densité optique et contraste optimaux pour visualiser la région maxillaire et les structures de voisinage
- Limites osseuses nettes ; pas de flou cinétique

Paratger Le Site www.lemanip.com Tout Est Gratuit

Paratger Le Site www.lemanip.com Tout Est Gratuit

Os de la face – Face PA (Caldwell)

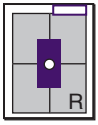

- 24 × 30 cm H ou 18 × 24 cm H
- Grille

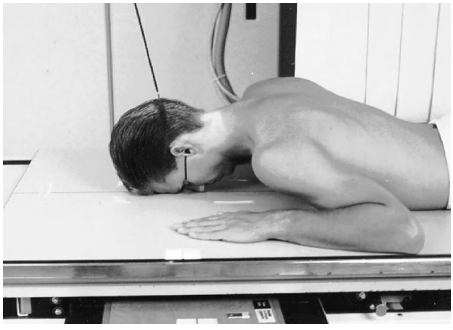

Fig. 7-27. PA – 15° Caldwell (LOM ⊥) ; sortie RD au nasion.

Position

- Verticale assise ou procubitus sur table, PSM aligné sur RD et sur la ligne de centrage du RI
- Front et nez reposant sur le plateau de table, ajuster la tête pour placer la LOM perpendiculaire au RI ; s'assurer de l'absence de rotation ou d'inclinaison
- Centrer RI sur la projection du RD (au nasion)

Rayon directeur : RD 15° caudal par rapport à LOM, centré pour sortir au nasion

Note : Une inclinaison de 30° du RD est nécessaire pour projeter le bord inférieur des orbites au dessous du bord supérieur des rochers si cela représente la région d'intérêt.

DF : 100–110 cm

Collimation : Aux quatre côtés des limites du crâne (des os de la face)

Respiration : Suspendre lors de la prise du cliché

Technique : kV (75 ± 5)_____ mrad | P 155 | Thyroïde 4 | LM 29

	cm	kV	mA	Temps	mAs	DF	RI	Grille	F
Exemple		75			18	102 cm	Kodak 400	12:1	P
Salle									
M									
N									
G									
Numérisé									

www.lemanip.com

Paratger Le Site www.lemanip.com Tout Est Gratuit

Paratger Le Site www.lemanip.com Tout Est Gratuit

Face PA (15° caudal) de Caldwell

Analyse critique

Structures mises en évidence :

- **Face PA 15°** : Contours orbitaires, maxillaire, cloison nasale et arcades zygomatiques

Position :

- **Face PA 15°** : Bords supérieurs des rochers projetés dans le 1/3 inférieur des orbites. **Pas de rotation ;** égale distance entre les orbites et la paroi latérale du crâne.

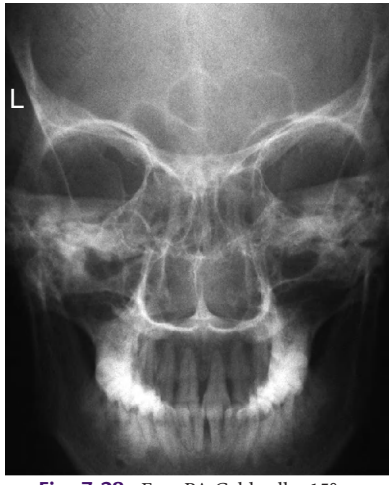

Fig. 7-28. Face PA Caldwell – 15° caudal.

Exposition :

- Densité optique et contraste optimaux pour visualiser la région maxillaire et les planchers d'orbite
- Limites osseuses nettes ; pas de flou cinétique

Paratger Le Site www.lemanip.com Tout Est Gratuit

Paratger Le Site www.lemanip.com Tout Est Gratuit

Os de la face – Bilan pour traumatisme

Attention : En cas de traumatisme sévère possible du rachis ou du crâne, prendre toutes les incidences AP sans bouger la tête et sans enlever le collier cervical s'il a été mis en place.

Profil (rayon horizontal)

- 18 × 24 cm H
- Grille, placée sur le côté contre la paroi externe du crâne
- S'assurer de l'absence de rotation ou d'inclinaison, PSM parallèle au RI
- RD horizontal, à mi chemin entre le canthus externe et le CAE

Waters inversé

- 18 × 24 cm H
- Grille (Potter), EA – centrer sur le champ
- PSM aligné au RD et à la ligne de centrage de la table et/ou au RI
- S'assurer de l'absence de rotation ou d'inclinaison
- RD parallèle à la LMM
- RD centré sur l'acanthion (RD incliné en crânial autant qu'il est nécessaire à moins que la tête puisse être inclinée en arrière si un traumatisme du rachis cervical a été éliminé)

Waters modifié et inversé

- Identique au Waters inversé, sauf que :
  - le RD est parallèle à la ligne de jonction des lèvres – ligne lèvres-méat (LLM), qui fait un angle de 18°–20° avec la LMM
  - le RD est centré sur l'acanthion

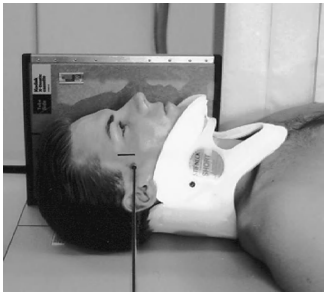

Fig. 7-29. Profil à rayon horizontal – RD à mi-chemin entre le canthus externe de l'orbite et le CAE.

Fig. 7-30. Traumatisme, Waters (Blondeau) inversé – RD parallèle a LMM, centré sur l'acanthion.

Fig. 7-31. Traumatisme, Waters inversé modifié – RD parallèle à LMM, centré sur l'acanthion.

www.lemanip.com

Paratger Le Site www.lemanip.com Tout Est Gratuit

Paratger Le Site www.lemanip.com Tout Est Gratuit

Trous optiques – Oblique pariéto-orbitaire
(Méthode de Rhese)

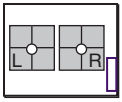

- 18 × 24 cm T
- Grille
- Les côtés D et G sont pris en comparatif
- Pas d'EA en raison de la taille de la région

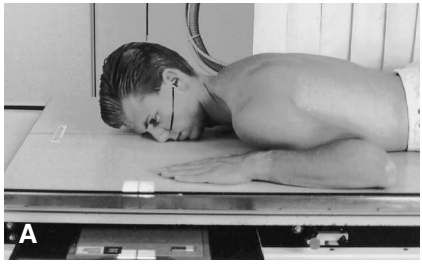

Position

- Verticale assise ou en procubitus sur la table
- Pour commencer, placer la tête pour que le nez, la joue et le menton soient en contact avec le plateau de table
- Placer la tête pour que la LAM soit perpendiculaire au RI, et le plan sagittal moyen à 53° avec le RI (utiliser un rapporteur)
- Centrer RI sur RD (au bord inférieur de l'orbite)

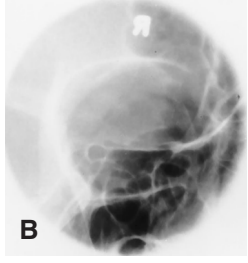

Fig. 7-32. **A,** Rhese oblique (côté droit).
B, Rhese oblique.
–LAM et RD ⊥
–53° de rotation de la tête à partir du profil

Rayon directeur : RD ⊥ à RI, à centrer au bord inférieur de l'orbite
DF : 100–110 cm
Collimation : Diaphragmer strictement à un carré de 8–10 cm
Respiration : Suspendre lors de la prise du cliché

Technique : kV (80 ± 5)_____ mrad | P 224 | LM 39 | Thyroïde 6

	cm	kV	mA	Temps	mAs	DF	RI	Grille	F
Exemple	21	80			18	102 cm	Kodak 400	12:1	P
Salle									
M									
N									
G									
Numérisé									

Paratger Le Site www.lemanip.com Tout Est Gratuit

Paratger Le Site www.lemanip.com Tout Est Gratuit

Arcades zygomatiques – Bilatéral

Incidence sous menton-vertex (SMV) (Hirtz)

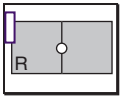

- 18 × 24 cm T
- Direct sur table ou grille
- Pas d'EA

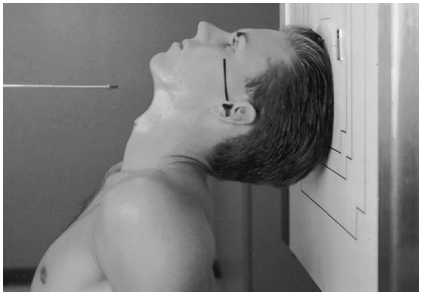

Fig. 7-33. SMV (Hirtz), arcades zygomatiques en bilatéral, vertical – RD ⊥ à LIOM (de préférence sans grille).

Position

- Verticale assise ou décubitus dorsal avec tête en extension en extrémité de table reposant par le sommet du crâne sur le RI avec grille (on peut relever légèrement la table)
- Positionner le RI et la tête pour placer la LIOM parallèle au RI
- S'assurer de l'absence de rotation et d'inclinaison
- Centrer RI sur RD

Rayon directeur : RD incliné pour être ⊥ à la LIOM, centré à mi-distance entre les arcades zygomatiques (≈4 cm au-dessous de la symphyse mandibulaire)

DF : 100–110 cm

Collimation : Inclure la région des arcades zygomatiques

Respiration : Suspendre lors de la prise du cliché

Technique : kV (65 ± 5)_____ (technique proche des tissus mous)

mrad	P 47	GO CND
	LM 8	Thyroïde 34

	cm	kV	mA	Temps	mAs	DF	RI	Grille	F
Exemple	22	65			6	102 cm	Kodak 100	–	P
Salle									
M									
N									
G									
Numérisé									

www.lemanip.com

Paratger Le Site www.lemanip.com Tout Est Gratuit

Paratger Le Site www.lemanip.com Tout Est Gratuit

Arcades zygomatiques – Tangentiel
(Incidence oblique axiale)

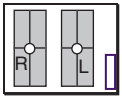

Les côtés D et G sont généralement pris pour comparaison.

- 18 × 24 cm T
- Sur table ou grille
- Pas d'EA

Fig. 7-34. Arcade zygomatique gauche, tangentiel – RD ⊥ LIOM, tête tournée 15°, rotation 15°.

Position

- Position comme pour un crâne en SMV (Hirtz) avec la LIOM parallèle au RI
- Tourner la tête de ≈15° vers le côté à examiner
- Incliner le plan sagittal moyen avec le menton vers le côté à examiner de 15° ou plus pour dégager l'arcade zygomatique de la superposition avec la mandibule ou l'os pariétal
- Centrer RI sur RD

Rayon directeur : RD incliné si besoin pour être ⊥ à la LIOM, centré sur le milieu de l'arcade zygomatique

DF : 100–110 cm

Collimation : Diaphragmer strictement à la région d'intérêt

Respiration : Suspendre lors de la prise du cliché

Technique : kV (65 ± 5)_____ mrad

P 44	GO CND
LM8	Thyroïde 43

	cm	kV	mA	Temps	mAs	DF	RI	Grille	F
Exemple	22	65			6	102 cm	Kodak 100	–	P
Salle									
M									
N									
G									
Numérisé									

Paratger Le Site www.lemanip.com Tout Est Gratuit

Paratger Le Site www.lemanip.com Tout Est Gratuit

Arcades zygomatiques, sous menton-vertex (SMV) et oblique tangentiel

Analyse critique

Structures mises en évidence :

- **SMV :** Arcades zygomatiques en bilatéral
- **Tangentiel :** Arcade zygomatique unilatérale

Position :

- **SMV :** Vue dégagée des deux arcades. Pas de rotation ; symétrie des arcades.
- **Oblique tangentiel :** Vue unilatérale d'une arcade dégagée. Pas de superposition de l'arcade avec l'os pariétal ou la mandibule.

Exposition :

- Densité optique et contraste optimaux pour visualiser les arcades zygomatiques
- Limites osseuses nettes avec parties molles visibles ; pas de flou cinétique

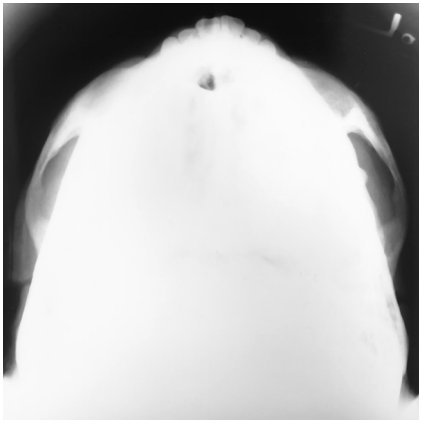

Fig. 7-35. SMV (Hirtz).

Fig. 7-36. Tangentiel oblique.

www.lemanip.com

Paratger Le Site www.lemanip.com Tout Est Gratuit

Paratger Le Site www.lemanip.com Tout Est Gratuit

Arcades zygomatiques en bilatéral – Face AP semi-axial

(Towne modifié)

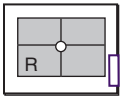

- 18 × 24 cm T
- Grille
- Pas d'EA

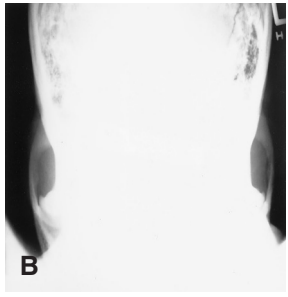

Fig. 7-37. **A,** AP semi-axial – RD 37° à LIOM. **B,** Face AP axial.

Position

- Verticale assise ou en décubitus dorsal sur table, plan sagittal moyen aligné sur la ligne médiane de la table ou du RI ; s'assurer de l'absence de rotation ou d'inclinaison
- Abaisser le menton pour amener la LOM ou la LIOM perpendiculaire au RI
- Centrer RI sur la projection du RD

Rayon directeur :

- RD 30° caudal par rapport à la LOM ; ou 37° par rapport à la LIOM
- RD 2,5 cm au-dessus de la glabelle pour passer au niveau de la partie moyenne des arcades

DF : 100–110 cm

Collimation : Aux quatre côtés de la région des deux arcades

Respiration : Suspendre lors de la prise du cliché

Technique : kV (70 ± 5)_____ mrad

P 255	GO CND
LM 65	Thyroïde 74

	cm	kV	mA	Temps	mAs	DF	RI	Grille	F
Exemple	17	70			30	102 cm	Kodak 100	12:1	P
Salle									
M									
N									
G									
Numérisé									

Paratger Le Site www.lemanip.com Tout Est Gratuit

Paratger Le Site www.lemanip.com Tout Est Gratuit

Os propres du nez, profil

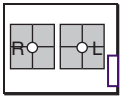

Les profils D et G sont généralement pris pour comparaison.

- 18 × 24 cm T
- Direct sur table – écrans fins

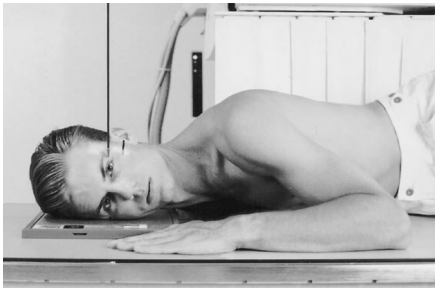

Fig. 7-38. Os propres du nez, profil droit.

Position

- Verticale assise ou en procubitus sur table
- Centrer les os propres du nez sur la moitié du RI et sur le RD
- Placer la tête pour amener la LIOM parallèle aux bords supérieur et inférieur du RI
- S'assurer du profil strict, LIP perpendiculaire au RI et plan sagittal moyen parallèle au RI

Rayon directeur : RD ⊥ au RI, centré à ≈1,25 cm au-dessous du nasion

DF : 100–110 cm

Collimation : Diaphragmer strictement sur un carré de ≈10 cm

Respiration : Suspendre lors de la prise du cliché

Technique : kV (55 ± 5)_____ mrad

P	9	GO CND
LM	9	

	cm	kV	mA	Temps	mAs	DF	RI	Grille	F
Exemple	2	55			3	102 cm	Kodak 100	–	P
Salle									
M									
N									
G									
Numérisé									

www.lemanip.com

Paratger Le Site www.lemanip.com Tout Est Gratuit

Paratger Le Site www.lemanip.com Tout Est Gratuit

Os propres du nez, profil

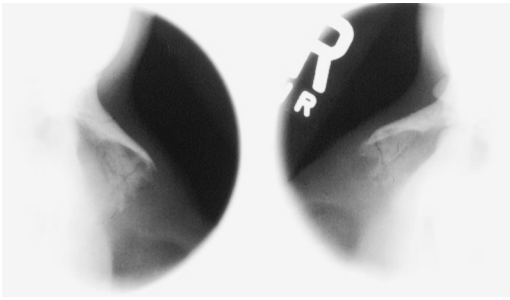

Fig. 7-39. Os propres du nez, profil.

Analyse critique

Structures mises en évidence :

- Os propres du nez avec parties molles
- De la suture frontonasale à l'épine nasale antérieure

Position :

- **Pas de rotation ;** profil strict des os propres du nez
- De la suture frontonasale à l'épine nasale antérieure dans le champ de collimation

Exposition :

- Densité optique et contraste optimaux pour visualiser les os propres du nez et les parties molles environnantes
- Limites osseuses nettes avec parties molles visibles ; pas de flou cinétique

www.lemanip.com

Paratger Le Site www.lemanip.com Tout Est Gratuit

Paratger Le Site www.lemanip.com Tout Est Gratuit

Os propres du nez

Incidence axiale supéro-inférieure (tangentielle)

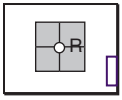

- 18 × 24 cm T
- Direct sur table – écrans fins





Fig. 7-40. Vertical.

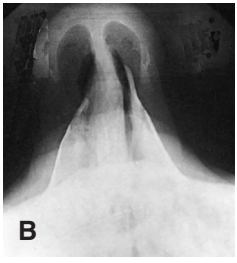

Fig. 7-41.
A, Procubitus.
B, Supéro-inférieur.

Position

- Verticale
  assise en bout de table ou en procubitus sur table
- Si procubitus, placer un support sous le thorax et sous le RI
- Menton en extension reposant sur le RI, qui devra être perpendiculaire à la ligne glabelle-région alvéolaire (LGA) et au RD

Rayon directeur : RD en parallèle à la LGA, centré sur le nasion

DF : 100–110 cm

Collimation : Diaphragmer strictement sur un carré de ≈10 cm

Respiration : Suspendre lors de la prise du cliché

Technique : kV (55 ± 5)_____ mrad

P 32	GO CND
LM 32	

	cm	kV	mA	Temps	mAs	DF	RI	Grille	F
Exemple		60			6	102 cm	Kodak 100	–	P
Salle									
M									
N									
G									
Numérisé									

www.lemanip.com

Paratger Le Site www.lemanip.com Tout Est Gratuit

Paratger Le Site www.lemanip.com Tout Est Gratuit

Mandibule – Face PA

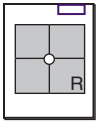

- 18 × 24 cm T
- Grille
- Pas d'EA

Fig. 7-42. Mandibule, face PA – RD et LOM ⊥ au RI.

Position

- Verticale assise ou procubitus sur la table, tête alignée sur la ligne de centrage
- Front et nez reposant sur la table, positionner la tête pour placer la LOM ⊥ au RI
- Pas de rotation ou d'inclinaison, plan sagittal médian ⊥ au RI
- Centrer RI sur RD (niveau de la ligne de jonction des lèvres)

Rayon directeur : RD ⊥ à RI, pour sortir au niveau des lèvres

Note : Une inclinaison crâniale de 20°–25° du RD centré pour sortir au niveau de l'acanthion montre mieux les branches proximales et les condyles.

DF : 100–110 cm

Collimation : Diaphragmer à la région de la mandibule (aire carrée)

Respiration : Suspendre lors de la prise du cliché

Technique : kV (75 ± 5)_____ mrad | P 120 | LM 32 | GO CND

	cm	kV	mA	Temps	mAs	DF	RI	Grille	F
Exemple	17	72			12	102 cm	Kodak 100	12:1	P
Salle									
M									
N									
G									
Numérisé									

Paratger Le Site www.lemanip.com Tout Est Gratuit

Paratger Le Site www.lemanip.com Tout Est Gratuit

Mandibule – Obliques axiolatéraux (défilé)

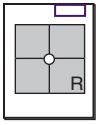

Les côtés D et G sont généralement pris pour comparaison, sauf contre-indication.

- 18 × 24 cm H
- Grille en longueur

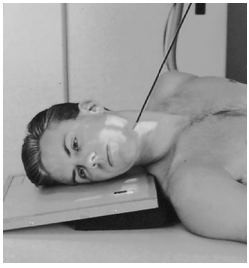

Fig. 7-43. Semi-couché sur le dos.

Fig. 7-44. Semi-procubitus.
–RD 25° crânial
–10°–15° de rotation de la tête pour une vue générale (comme montrée ci-dessus)
–0° de rotation de la tête pour branche
–30° de rotation de la tête pour le corps
–45° de rotation de la tête pour l'éminence mentonnière

Position

- Verticale assise, à demi couché sur le ventre ou le dos, avec support sous l'épaule et la hanche
- Étendre le menton, avec côté à examiner contre le RI
- Placer la tête pour que la LIP soit perpendiculaire au RI, pas d'inclinaison
- Tourner la tête vers le RI selon la partie à examiner

Rayon directeur : RD 25° crânial par rapport à la LIP, centré sur la moitié de la mandibule déclive (à ≈5 cm au-dessous de l'angle du côté surélevé)

DF : 100–110 cm

Collimation : À la région de la mandibule (aire carrée)

Respiration : Suspendre lors de la prise du cliché

Technique : kV (75 ± 5)_____ mrad

P	44	GO CND
LM	15	

	cm	kV	mA	Temps	mAs	DF	RI	Grille	F
Exemple	13	75			5	102 cm	Kodak 100	6:1	P
Salle									
M									
N									
G									
Numérisé									

www.lemanip.com

Paratger Le Site www.lemanip.com Tout Est Gratuit

Paratger Le Site www.lemanip.com Tout Est Gratuit

Traumatisme, mandibule – Oblique axiolatéral (défilé)

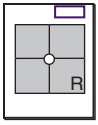

Pour patients traumatisés incapables de coopérer.

- 18 × 24 cm H
- Grille en longueur

Fig. 7-45. Axiolatéral à rayon horizontal (défilé) – RD 30° crânial à partir du profil, 5°–10° vers le bas.

Position

- Décubitus dorsal, pas de rotation de la tête, PSM ⊥ à la table
- RI sur le côté au contact de la face, parallèle au PSM avec bord inférieur du RI ≈2,5 cm au-dessous du bord inférieur de la mandibule
- Abaisser les épaules et surélever ou étendre si possible le menton

Note : On peut tourner légèrement la tête vers le RI (10°–15°) pour mieux visualiser le corps ou l'éminence mentonnière de la mandibule si c'est la région d'intérêt.

Rayon directeur :

- RD horizontal, 30° crânial (par rapport au profil ou à la LIP); inclinaison vers le bas (postérieur) 5°–10° à partir de l'épaule laissée libre
- RD centré à ≈5 cm en distal de l'angle de la mandibule du côté opposé au RI

DF : 100–110 cm
Collimation : À la région de la mandibule (aire carrée)
Respiration : Suspendre lors de la prise du cliché

Technique : kV (75 ± 5)_____ mrad | P 44 | LM 15 | GO CND

	cm	kV	mA	Temps	mAs	DF	RI	Grille	F
Exemple	13	75			5	102 cm	Kodak 400	6:1	P
Salle									
M									
N									
G									
Numérisé									

Paratger Le Site www.lemanip.com Tout Est Gratuit

Paratger Le Site www.lemanip.com Tout Est Gratuit

Mandibule, face PA et oblique axiolatéral (défilé)

Analyse critique

Structures mises en évidence :

- **Face PA :** Branches de la mandibule et partie latérale du corps
- **Axiolatéral (défilé) :** Branches de la mandibule, condyle et processus coronoïde, et corps mandibulaire du côté proche du RI

Position :

- **Face PA : Pas de rotation**, prouvée par la symétrie des branches
- **Axiolatéral :** Branches, corps et symphyse mandibulaires dégagés. Pas de diminution de taille de la région d'intérêt.

Exposition :

- Densité optique et contraste optimaux pour visualiser la région mandibulaire
- Limites osseuses nettes ; pas de flou cinétique

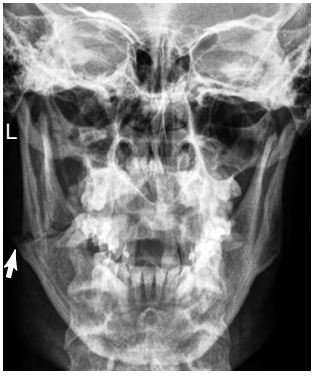

Fig. 7-46. Mandibule, face PA.

Fig. 7-47. Mandibule, oblique axiolatéral (défilé).

www.lemanip.com
www.lemanip.com
www.lemanip.com

Paratger Le Site www.lemanip.com Tout Est Gratuit

Paratger Le Site www.lemanip.com Tout Est Gratuit

Mandibule, face AP semi-axial
(Articulations temporomandibulaires)

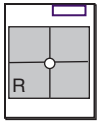

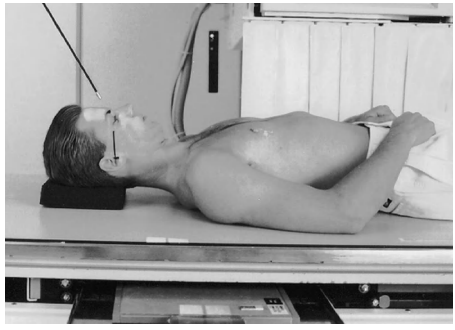

Fig. 7-48. Face AP axial, RD 35° à LOM (RD centré pour la mandibule).

- 24 × 30 cm H
- Grille
- Pas d'EA

Position

- Verticale assise ou en décubitus dorsal sur la table, plan sagittal médian centré sur la ligne de centrage de la table ; s'assurer de l'absence de rotation ou d'inclinaison
- Abaisser le menton pour que la LOM soit perpendiculaire au RI (ou mettre la LIOM perpendiculaire et ajouter 7° à l'inclinaison du RD)
- Centrer RI sur la projection du RD

Rayon directeur :

- RD 35° caudal par rapport à la LOM (42° par rapport à la LIOM)
- RD centré sur la glabelle pour la mandibule

Note : RD centré ≈5 cm au-dessus de la glabelle pour enfiler les ATM si on doit les étudier.

DF : 100–110 cm

Collimation : Pour inclure des ATM au corps de la mandibule

Respiration : Suspendre lors de la prise du cliché

Technique : kV (80 ± 5)_____ mrad

P	232	GO CND	
LM	42	Thyroïde	57

	cm	kV	mA	Temps	mAs	DF	RI	Grille	F
Exemple	21	80			16	102 cm	Kodak 400	12:1	P
Salle									
M									
N									
G									
Numérisé									

Paratger Le Site www.lemanip.com Tout Est Gratuit

Paratger Le Site www.lemanip.com Tout Est Gratuit

Articulations temporomandibulaires

Oblique axiolatéral (méthode de Law modifiée)

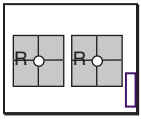

Les côtés D et G sont pris pour comparaison bouche ouverte et bouche fermée.

- 24 × 30 cm T
- Grille, pas d'EA

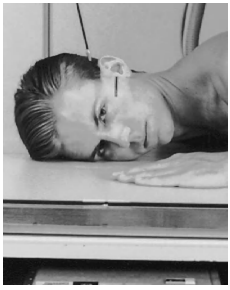

Fig. 7-49. Bouche fermée.

Fig. 7-50. Bouche ouverte. –15° oblique (à partir du profil) et RD 15° en caudal

Position

- Verticale assise ou en semi-procubitus sur table, côté à étudier en déclive
- Positionner le menton pour placer la LIOM parallèle au bord supérieur du RI
- Face (plan sagittal moyen) tournée de 15° vers le RI, pas d'inclinaison, la LIP reste perpendiculaire au RI
- Partie exposée du RI centrée sur la projection du RD
- Seconde pose dans la même position mais avec la bouche grande ouverte

Rayon directeur : RD 15° caudal, centré pour sortir à travers l'ATM déclive (point d'entrée 4 cm au-dessus du CAE surélevé)

DF : 100–110 cm

Collimation : Diaphragmer sur un carré de 8–10 cm

Respiration : Suspendre lors de la prise du cliché

Technique : kV (75 ± 5)_____ mrad par incidence | P 132 | LM 39 | GO CND

	cm	kV	mA	Temps	mAs	DF	RI	Grille	F
Exemple	15	75			14	102 cm	Kodak 400	12:1	P
Salle									
M									
N									
G									
Numérisé									

www.lemanip.com
www.lemanip.com
www.lemanip.com

Paratger Le Site www.lemanip.com Tout Est Gratuit

Paratger Le Site www.lemanip.com Tout Est Gratuit

Articulations temporomandibulaires

Axiolatéral (méthode de Schuller)

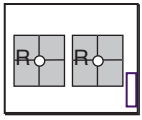

Les côtés D et G sont pris en comparatif bouche ouverte et bouche fermée.

- 24 × 30 cm T
- Grille, pas d'EA



Fig. 7-51. Bouche fermée.

Fig. 7-52. Bouche ouverte. –25° caudal, 0° rotation

Position

- Verticale assise ou semi-procubitus, côté à examiner en déclive
- Positionner le menton pour placer la LIOM parallèle aux bords supérieurs et inférieurs du RI, profil strict, pas de rotation ou d'inclinaison de la tête
- Partie à exposer du RI centrée sur la projection du RD
- Seconde pose dans la même position mais avec la bouche grande ouverte

Rayon directeur : RD 25° caudal, centré pour sortir au niveau de l'ATM déclive (point d'entrée ≈5 cm au-dessus et 1–2 cm en avant du CAE surélevé)

DF : 100–110 cm

Collimation : Diaphragmer sur un carré de 8–10 cm

Respiration : Suspendre lors de la prise du cliché

Technique : kV (80 ± 5)_____ mrad par incidence P 132 / LM 39 | GO CND

	cm	kV	mA	Temps	mAs	DF	RI	Grille	F
Exemple	15	75			14	102 cm	Kodak 400	12:1	P
Salle									
M									
N									
G									
Numérisé									

Paratger Le Site www.lemanip.com Tout Est Gratuit

Paratger Le Site www.lemanip.com Tout Est Gratuit

ATM, incidences oblique axiolatérale (méthode de Law modifiée) et axiolatérale (méthode de Schuller)

Note : En routine, des incidences bouche ouverte et bouche fermée selon la méthode de Law modifiée ou de Schuller sont indiquées.

Analyse critique

Structures mises en évidence :

- **Méthode de Law modifiée :** Étude bilatérale et fonctionnelle des ATM et de la fosse mandibulaire
- **Méthode de Schuller modifiée :** Étude bilatérale et fonctionnelle des ATM et de la fosse mandibulaire

Fig. 7-53. Oblique axiolatéral – bouche fermée, ATM déclive montrée dans la cavité (Law modifié).

Position :

- **Méthode de Law modifiée :** Vue dégagée des ATM en position bouche ouverte et bouche fermée (seule la bouche fermée est montrée)
- **Méthode de Schuller :** Vue dégagée des ATM en position de bouche ouverte et fermée (seule la bouche ouverte est montrée)

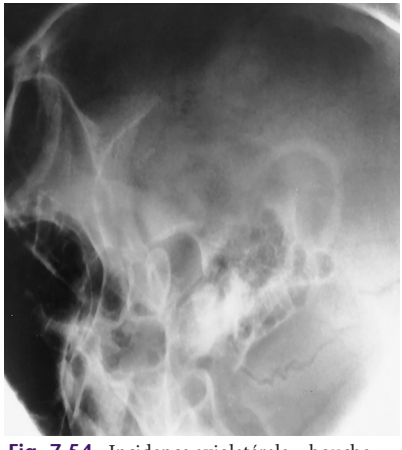

Fig. 7-54. Incidence axiolatérale – bouche ouverte ; ATM montrée avec le condyle déplacé vers la limite antérieure de la cavité (Schuller).

Exposition :

- Densité optique et contraste optimaux pour visualiser les ATM et la fosse mandibulaire
- Limites osseuses nettes ; pas de flou cinétique

www.lemanip.com
www.lemanip.com
www.lemanip.com

www.lemanip.com Paratger Le Site www.lemanip.com Tout Est Gratuit

Sinus paranasaux, profil

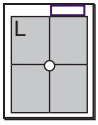

Nécessite une **position verticale avec RD horizontal** pour mettre en évidence des niveaux air-liquide.

- 24 × 30 cm H
- Grille
- Pas d'EA

Fig. 7-55. Profil vertical.

Position

- Verticale, assise face au RI, tourner la tête de profil
- Ajuster la hauteur du RI pour centrer le RI au niveau du CAE
- Lever le menton pour mettre la LIOM parallèle au plancher
- Pas de rotation, plan sagittal moyen parallèle et LIP ⊥ au RI
- Centrer RI sur RD

Rayon directeur : RD horizontal à mi-distance entre le CAE et le canthus externe
SID : 100–110 cm
Collimation : Diaphragmer aux quatre côtés de la région des sinus
Respiration : Suspendre lors de la prise du cliché

Technique : kV (75 ± 5)_____ mrad par incidence P 39 / LM 10 | GO CND

	cm	kV	mA	Temps	mAs	DF	RI	Grille	F
Exemple	15	70			5	102 cm	Kodak 400	12:1	P
Salle									
M									
N									
G									
Numérisé									

Paratger Le Site www.lemanip.com Tout Est Gratuit

Paratger Le Site www.lemanip.com Tout Est Gratuit

Sinus paranasaux, face PA
(Méthode de Caldwell)

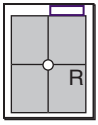

Nécessite une **position verticale avec RD horizontal** pour démontrer des niveaux air-liquide.

- 18 × 24 cm H
- Grille
- Pas d'EA

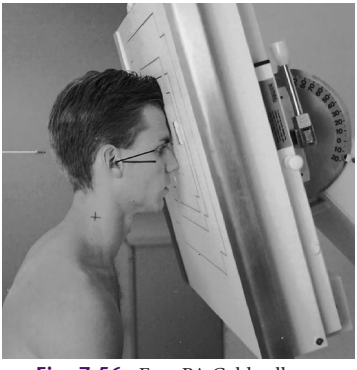

Fig. 7-56. Face PA Caldwell (si le porte-RI peut être incliné).

Position

Face PA Caldwell :

- Verticale assise, face au RI, incliner de 15° le bord supérieur du RI vers le patient
- Placer la tête pour que la LOM soit ⊥ au RI, pas de rotation
- RI centré sur RD (nasion)

Face PA Caldwell modifié :

- Incliner la tête en arrière pour amener la LOM à 15° par rapport à l'horizontale

Fig. 7-57. Face PA Caldwell modifié (si le porte-RI ne peut pas être incliné).

Rayon directeur : RD horizontal, centré en sortie au nasion

DF : 100–110 cm

Collimation : À la région des sinus

Respiration : Suspendre lors de la prise du cliché

Technique : kV (75 ± 5)_____ mrad | P 265 | LM 46 | GO CND

	cm	kV	mA	Temps	mAs	DF	RI	Grille	F
Exemple	21	75			24	102 cm	Kodak 400	12:1	P
Salle									
M									
N									
G									
Numérisé									

www.lemanip.com

Paratger Le Site www.lemanip.com Tout Est Gratuit

Sinus, profil et face PA (Caldwell)

Analyse critique

Structures mises en évidence :

- **Profil :** Tous les sinus paranasaux sont démontrés
- **Face PA Caldwell :** Sinus frontaux et ethmoïdaux antérieurs

Position :

- **Profil : Pas de rotation ou d'inclinaison ;** superposition des grandes ailes du sphénoïde, des toits d'orbite et de la selle turcique
- **Face PA Caldwell :** Bords supérieurs des rochers au 1/3 inférieur des orbites. **Pas de rotation ;** égale distance entre les orbites et la paroi latérale du crâne.

Exposition :

- Densité optique et contraste optimaux pour visualiser les sinus paranasaux
- Limites osseuses nettes avec détail dans les parties molles ; pas de flou cinétique

Fig. 7-58. Sinus, profil.

Fig. 7-59. Sinus, face PA Caldwell.

Paratger Le Site www.lemanip.com Tout Est Gratuit

Paratger Le Site www.lemanip.com Tout Est Gratuit

Sinus paranasaux

Menton-nez (méthode de Waters)

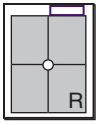

Nécessite une **position verticale avec RD horizontal** pour mettre en évidence des niveaux air-liquide.

- 18 × 24 cm H
- Grille
- Pas d'EA

Fig. 7-60. Face PA vertical Waters (Blondeau), LMM ⊥ au RD horizontal.

Position

- Verticale assise, menton en extension et touchant le porte-RI
- Ajuster la hauteur du RI pour centrer le RI sur l'acanthion
- Ajuster la LMM perpendiculaire au RI (la LOM est à 37° par rapport au RI)
- Pas de rotation, plan sagittal médian perpendiculaire au porte-RI
- Centrer RI sur RD

Variante incidence bouche ouverte

- Le patient ouvre largement la bouche pour mieux visualiser les sinus sphénoïdaux au travers de la bouche ouverte

Rayon directeur : RD horizontal et ⊥ à RI, pour sortir à l'acanthion
DF : 100–110 cm
Collimation : Diaphragmer aux quatre côtés de la région des sinus
Respiration : Suspendre lors de la prise du cliché

Technique : kV (75 ± 5)_____ mrad | P 331 | LM 46 | GO CND

	cm	kV	mA	Temps	mAs	DF	RI	Grille	F
Exemple	24	75			28	102 cm	Kodak 400	12:1	P
Salle									
M									
N									
G									
Numérisé									

www.lemanip.com
www.lemanip.com
www.lemanip.com

Gratuittement

www.lemanip.com

Radiologie et imagerie medicale

Livres,memoires,rapport de stage,courses,radiologie conventionnelle,Scanner,TDM,IRM,Scintigraphie, Medecine nucleaire,Radiotherapie,Radiologie Interventionnelle,Oncologie,Clichees,Cas interpretes,exposes,medecine

https://www.lemanip.com/

www.lemanip.com

www.lemanip.com
Paratger Le Site www.lemanip.com Tout Est Gratuit

Sinus paranasaux

SMV (Hirtz)

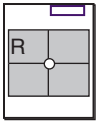

Nécessite une **position verticale avec RD horizontal** pour mettre en évidence des niveaux air-liquide.

- 18 × 24 cm H
- Grille
- Pas d'EA

Fig. 7-61. Sinus SMV (Hirtz) – RD ⊥ à LIOM et au RI.

Position

- Verticale assise, dos reposant sur une chaise et tête en extension pour que le sommet du crâne repose sur le porte-RI
- Ajuster la tête pour placer la LIOM la plus parallèle possible au plan du RI ; s'assurer de l'absence de rotation ou d'inclinaison
- Centrer RI sur RD

Rayon directeur : RD horizontal et ⊥ à la LIOM, centré au point médian entre les angles de la mandibule
DF : 100–110 cm
Collimation : Aux quatre côtés de la région des sinus
Respiration : Suspendre lors de la prise du cliché

Technique : kV (75 ± 5)_____ mrad | P 363 | LM 69 | GO CND

	cm	kV	mA	Temps	mAs	DF	RI	Grille	F
Exemple	20	75			34	102 cm	Kodak 400	12:1	P
Salle									
M									
N									
G									
Numérisé									

Paratger Le Site www.lemanip.com Tout Est Gratuit
www.lemanip.com

Paratger Le Site www.lemanip.com Tout Est Gratuit

Sinus menton-nez (méthode de Waters) et SMV (Hirtz)

Analyse critique

Structures mises en évidence :

- **Waters :** Vue dégagée des sinus maxillaires
- **SMV :** Vue dégagée des sinus sphénoïdaux, maxillaires et ethmoïdaux

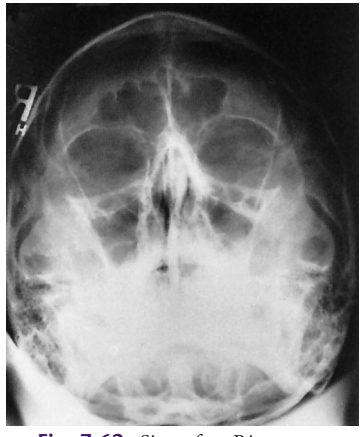

Fig. 7-62. Sinus, face PA (Waters) (Blondeau).

Position :

- **Waters :** Bords supérieurs des rochers au-dessous du plancher des sinus maxillaires. **Pas de rotation ;** égale distance entre les orbites et la paroi latérale du crâne.
- **SMV :** Condyles mandibulaires projetés en avant du rocher. **Pas de rotation ou d'inclinaison** ; symétrie des pyramides pétreuses et égale distance entre les bords de la mandibule et la paroi latérale du crâne.

Fig. 7-63. Sinus SMV (Hirtz).

Exposition :

- Densité optique et contraste optimaux pour visualiser les sinus paranasaux
- Limites osseuses nettes avec détail dans les parties molles ; pas de flou cinétique

www.lemanip.com

Paratger Le Site www.lemanip.com Tout Est Gratuit

Paratger Le Site www.lemanip.com Tout Est Gratuit

Chapitre 8

Abdomen et examens avec produits de contraste usuels

- Protection et repères de positionnement 264
- Transit de la baryte et positions du corps 265

Abdomen (adulte)
- ❑ Face AP décubitus dorsal (RUV) (B) 267
- ❑ Face AP debout (S) 268
- ❑ Face AP décubitus dorsal et debout, critique. 269
- ❑ Décubitus latéral (S) 270
- ❑ Décubitus dorsal (S) 271
- ❑ Décubitus latéral et dorsal, critique 272

Bilan pour abdomen aigu
Technique 1
- ❑ Face AP décubitus dorsal (B). 267
- ❑ Face AP debout (S) 268

ou
- ❑ Décubitus latéral (S) 270
- ❑ Thorax, face PA (Ch. 1) 4

Technique 2
- ❑ Face AP décubitus dorsal (B). 267
- ❑ Face AP debout (S) 268

ou
- ❑ Décubitus latéral (S) 270

Abdomen en pédiatrie
- ❑ Face AP décubitus dorsal (RUV) (B) 273
- ❑ Face AP debout (S) 274
- ❑ Face AP décubitus dorsal et debout, critique 275

Transit œsophagien
- ❑ OAD (B) 276
- ❑ Profil (B) 277
- ❑ OAD et profil, critique. . . 278
- ❑ Face AP (PA) (B) 279

Transit gastrique
- ❑ Face PA 280
- ❑ OAD. 281
- ❑ Face PA et OAD, critique. 282
- ❑ Profil 283
- ❑ Face AP 284
- ❑ Profil et face AP, critique. 285
- ❑ OPG 286
- ❑ OPG, critique 287

Transit du grêle
- ❑ Face PA 288

(B) De base, (S) Spéciale

Paratger Le Site www.lemanip.com Tout Est Gratuit

Paratger Le Site www.lemanip.com Tout Est Gratuit

www.lemanip.com

Lavement baryté

- ❑ Face PA (AP) 289
- ❑ Face PA (AP), critique. . . 290
- ❑ Oblique antérieur/ postérieur 291
- ❑ Oblique, critique 292
- ❑ Rectum, profil. 293
- ❑ Décubitus latéral D et G (double contraste) 294
- ❑ AP axial (*butterfly position*) 295
- ❑ Décubitus latéral et AP axial, critique 296

Urographie intraveineuse (UIV)

- ❑ Face AP (sans préparation et séries) 297
- ❑ Obliques postérieurs 298
- ❑ Face AP et oblique postérieur, critique. 299
- ❑ Face AP debout (postmictionnel) 300

Cystographie

- ❑ Face AP 301
- ❑ Obliques postérieurs 302
- ❑ Face AP et oblique postérieur, critique. 303

(B) De base, (S) Spéciale

www.lemanip.com

www.lemanip.com

Paratger Le Site www.lemanip.com Tout Est Gratuit

Paratger Le Site www.lemanip.com Tout Est Gratuit

www.lemanip.com

Protège-gonades

Homme : Les protège-gonades devraient être utilisés chez **tous** les hommes en âge de procréer, avec le bord supérieur de la protection placé au niveau de la symphyse pubienne.

Femme : Les champs de protection pour les ovaires, placés correctement, peuvent être utilisés pour les examens d'abdomen chez la femme en âge de procréer seulement **si** de tels champs ne masquent pas les organes pour lesquels l'examen est demandé par le radiologiste (la protection est particulièrement importante chez l'enfant).

Fig. 8-1. Protège-gonades sexe masculin (haut du cache à la symphyse pubienne).



Fig. 8-2. Protège-ovaires (haut du cache au niveau ou légèrement au-dessus des EIAS, bord inférieur juste au-dessus de la symphyse pubienne).

Grossesse

En général, aucun examen radiographique exposant la région pelvienne ne devrait être pratiqué durant la grossesse sans instruction particulière du radiologiste, en particulier pour les examens qui délivrent une dose très élevée comme les examens radioscopiques des régions abdominale et pelvienne.

Repères topographiques pour le positionnement

Certains repères pour le positionnement sont essentiels pour le positionnement de l'abdomen en général et pour des organes spécifiques dans l'abdomen, car les contours de ces organes et les limites supérieures et inférieures de l'abdomen lui-même ne sont pas visibles de l'extérieur.

Les limites de l'abdomen et la localisation des organes, cependant, peuvent être déterminées par certains repères, qui peuvent être localisés à l'aide d'une palpation manuelle douce en prenant garde aux régions douloureuses ou sensibles. (Le patient devra d'abord être informé de la raison pour laquelle la palpation est faite.)

www.lemanip.com

Paratger Le Site www.lemanip.com Tout Est Gratuit

Paratger Le Site www.lemanip.com Tout Est Gratuit

www.lemanip.com

Transit de la baryte et positions du corps

La distribution air-baryum dans l'estomac et le côlon varie avec les différentes positions du corps. Connaissant l'aspect en fonction de la position, on peut déterminer dans quelle position du corps la radiographie a été prise. L'air se déplace toujours dans les parties les plus hautes et la baryte lourde siège dans les régions les plus déclives (l'air est noir et la baryte est blanche).

Estomac

Le fundus est situé plus postérieurement ; dès lors, en décubitus dorsal, c'est la portion la plus déclive de l'organe et il sera rempli de baryte.

En procubitus et en position debout, le fundus sera rempli d'air, comme on le voit sur le dessin ci-dessous, avec un niveau horizontal air-baryum en position debout.

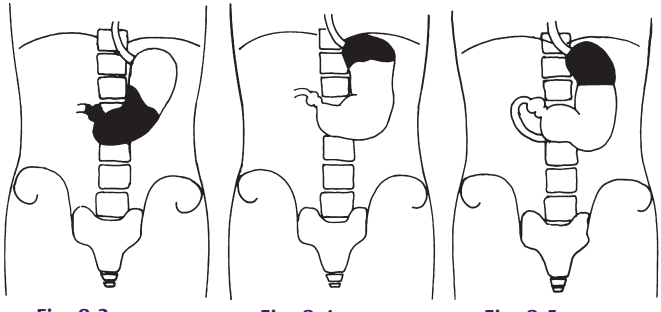

Fig. 8-3. Décubitus dorsal (baryte dans le fundus).

Fig. 8-4. Procubitus (baryte dans le corps gastrique et le pylore).

Fig. 8-5. Debout (niveau horizontal baryte-air). Baryte = blanc Air = noir

www.lemanip.com

www.lemanip.com

Paratger Le Site www.lemanip.com Tout Est Gratuit

Paratger Le Site www.lemanip.com Tout Est Gratuit

www.lemanip.com

Côlon

Les portions ascendante et descendante sont les plus postérieures; ces parties seront donc plus remplies avec la baryte (blanc) en **position de décubitus dorsal**, et avec de l'air (noir) en **position de procubitus**.

Note : Cette séparation de la baryte et de l'air ne survient généralement que dans les examens en double contraste.

Les niveaux horizontaux air-liquide seront vus en **position verticale**, et l'air se déplace vers la position la plus élevée dans les différentes parties du côlon, comme il est montré dans la figure.

Les incidences en décubitus latéral droit et gauche (non montrées sur les dessins) montreront aussi des niveaux air-liquide, avec l'air s'élevant vers les portions les plus hautes.

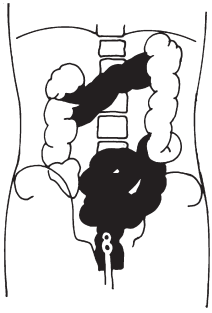

Fig. 8-6. Décubitus dorsal.

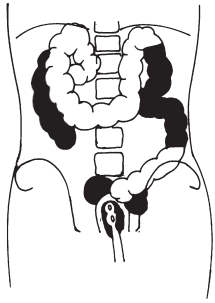

Fig. 8-7. Procubitus.

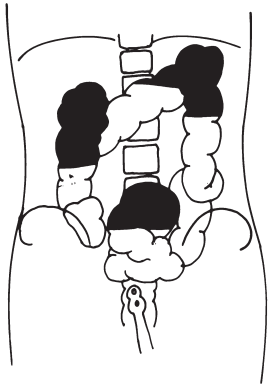

Fig. 8-8. Debout.

www.lemanip.com

Paratger Le Site www.lemanip.com Tout Est Gratuit

Paratger Le Site www.lemanip.com Tout Est Gratuit

Abdomen, face AP (RUV)

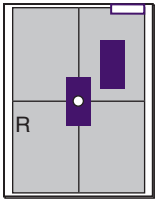

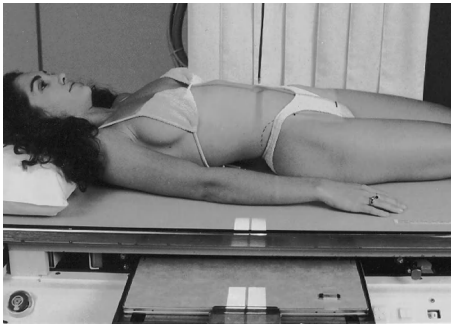

Fig. 8-9. Abdomen, RUV.

- 35 × 43 cm H
- Grille

Position

- Décubitus dorsal, jambes étendues, bras sur les côtés
- Plan sagittal médian aligné et centré sur la ligne de centrage
- S'assurer de l'absence de rotation (EIAS à égale distance du plan de table)
- Centrer le RI au niveau des crêtes iliaques, s'assurer que la limite supérieure de la symphyse pubienne est incluse au niveau du bord inférieur du RI. (Un patient fort peut nécessiter que le RI soit placé en travers avec un second RI centré plus haut.)

Rayon directeur : RD ⊥, au centre du RI (niveau des crêtes iliaques)
DF : 100–110 cm
Collimation : Aux limites de l'abdomen et/ou du RI
Respiration : Prise du cliché en fin d'expiration

Technique : kV (80 ± 5)_____ mrad

P	282	GO 4 M	
LM	52	64 F	

	cm	kV	mA	Temps	mAs	DF	RI	Grille	F
Exemple	20	80			22	102 cm	Kodak 400	12:1	P
Salle									
M									
N									
G									
Numérisé									

www.lemanip.com

Paratger Le Site www.lemanip.com Tout Est Gratuit

Paratger Le Site www.lemanip.com Tout Est Gratuit

Abdomen, face AP debout

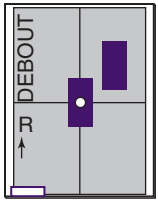

- 35 × 43 cm H
- Grille
- Marquer debout

Fig. 8-10. Debout, face AP (inclure le diaphragme).

Position

- Debout, dos contre la table, bras sur les côtés
- Plan sagittal médian aligné et centré sur la ligne de centrage
- S'assurer de l'absence de rotation
- Centrer le RI à environ 5 cm au-dessus des crêtes iliaques (bord supérieur du RI en axillaire pour s'assurer que le diaphragme est inclus)

Rayon directeur : RD horizontal, au centre du RI (5 cm au-dessus de la crête iliaque)
DF : 100–110 cm
Collimation : Aux limites de l'abdomen et/ou du RI
Respiration : Prise du cliché en fin d'expiration

Technique : kV (80 ± 5)_____ mrad

P	396	GO 8 M
LM	68	94 F

	cm	kV	mA	Temps	mAs	DF	RI	Grille	F
Exemple	21	80			30	102 cm	Kodak 400	12:1	P
Salle									
M									
N									
G									
Numérisé									

Paratger Le Site www.lemanip.com Tout Est Gratuit

Paratger Le Site www.lemanip.com Tout Est Gratuit

Abdomen, face AP en décubitus dorsal et debout

Analyse critique

Structures mises en évidence :

- **Face AP en décubitus dorsal :** Contour du foie, de la rate et des reins en incluant la symphyse pubienne au niveau de la partie inférieure de l'abdomen
- **Face AP debout :** Diaphragme en totalité et portion significative de l'abdomen inférieur

Position :

- **Face AP en décubitus dorsal et debout :** Pas de rotation ; symétrie des ailes iliaques et des limites externes des côtes basses

Exposition :

- Densité optimale et contraste bas pour visualiser les muscles psoas et les processus transverses lombaires
- Niveaux air-liquides vus s'ils sont présents
- Limites du foie et des reins visibles chez les patients de taille moyenne ; pas de flou cinétique

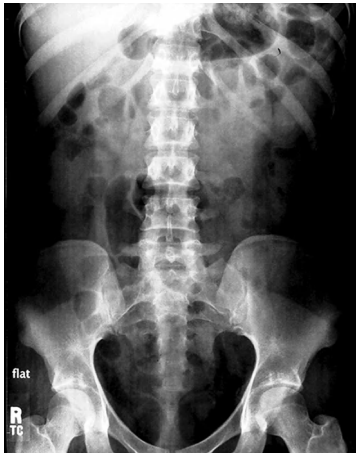

Fig. 8-11. Décubitus dorsal, face AP.

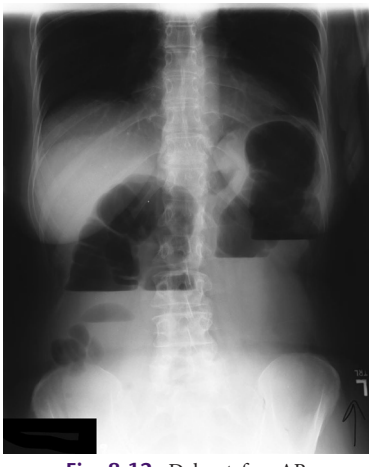

Fig. 8-12. Debout, face AP.

www.lemanip.com
www.lemanip.com
www.lemanip.com

Paratger Le Site www.lemanip.com Tout Est Gratuit

Paratger Le Site www.lemanip.com Tout Est Gratuit

Abdomen

Décubitus latéral (AP)

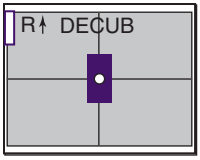

- 35 × 43 cm T
- Grille
- Marquage décub.

Fig. 8-13. Décubitus latéral gauche (face AP).

Position

- Bloquer les roues du brancard
- Patient sur le côté, genoux partiellement fléchis, bras en l'air près de la tête
- Ajuster le patient et le brancard pour qu'ils soient au milieu du RI et de la table (et du RD), soit à 5 cm au-dessus du niveau de la crête iliaque (pour inclure le diaphragme)
- Ajuster la hauteur du RI pour s'assurer que la partie « surélevée » de l'abdomen est incluse dans le RI afin de détecter un éventuel air libre

Rayon directeur : RD horizontal, au centre du RI et de la table (5 cm au-dessus des crêtes iliaques)

DF : 100–110 cm

Collimation : S'assurer que le côté surélevé n'est pas coupé par la collimation

Respiration : Prise du cliché en fin d'expiration

Technique : kV (80 ± 5)_____ mrad

P	396	GO 8 M
LM	68	94 F

	cm	kV	mA	Temps	mAs	DF	RI	Grille	F
Exemple	21	80			30	102 cm	Kodak 400	12:1	P
Salle									
M									
N									
G									
Numérisé									

Paratger Le Site www.lemanip.com Tout Est Gratuit

Paratger Le Site www.lemanip.com Tout Est Gratuit

Abdomen

Décubitus dorsal (profil)

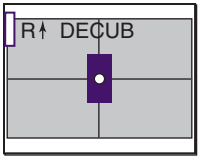

- 35 × 43 cm T
- Grille
- Marquage décub.

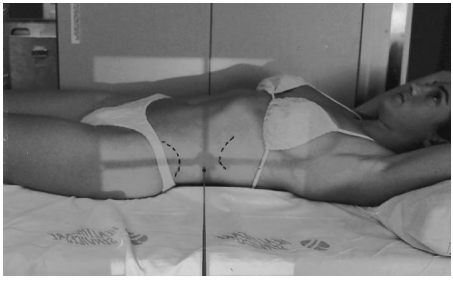

Fig. 8-14. Décubitus dorsal (profil D).

Position

- Patient en décubitus dorsal, côté contre la table, bras au-dessus de la tête
- Sécuriser le brancard (bloquer les roues)
- Centrer le RI et la table (et RD) à 5 cm au-dessus du niveau de la crête iliaque (pour inclure le diaphragme)
- Ajuster la hauteur du RI pour aligner le plan coronal moyen à la ligne de centrage du RI

Rayon directeur : RD horizontal, au centre du RI et de la table (5 cm au-dessus des crêtes iliaques sur le plan coronal médian)
DF : 100–110 cm
Collimation : Aux limites de l'abdomen et/ou du RI
Respiration : Prise du cliché en fin d'expiration

Technique : kV (80 ± 5)_____ mrad

P	867	GO 3 M
LM	71	35 F

	cm	kV	mA	Temps	mAs	DF	RI	Grille	F
Exemple	27	80			50	102 cm	Kodak 400	12:1	P
Salle									
M									
N									
G									
Numérisé									

www.lemanip.com

Paratger Le Site www.lemanip.com Tout Est Gratuit

www.lemanip.com Paratger Le Site www.lemanip.com Tout Est Gratuit

Abdomen, décubitus latéral et dorsal

Analyse critique

Structures mises en évidence :

- **Décubitus latéral :** Estomac et intestin remplis d'air, et diaphragme du côté surélevé
- **Décubitus dorsal :** Diaphragme en entier et abdomen inférieur en partie

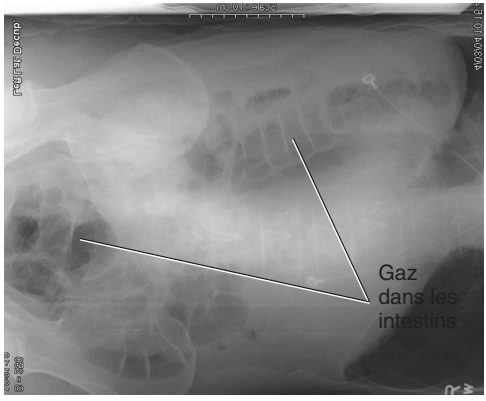

Fig. 8-15. Décubitus latéral.

Position :

- **Décubitus latéral : Pas de rotation** ; symétrie des ailes iliaques et rachis rectiligne
- **Décubitus dorsal : Pas de rotation** ; symétrie des ailes iliaques et du diaphragme

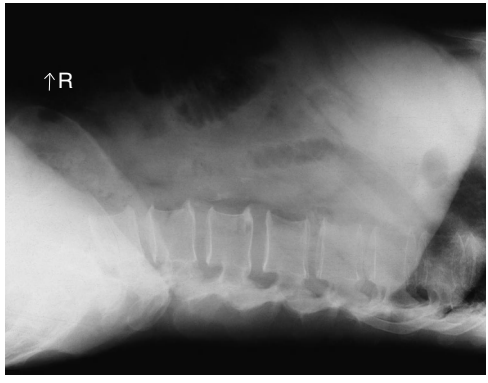

Fig. 8-16. Décubitus dorsal.

Exposition :

- Densité optimale et contraste bas pour visualiser les structures des parties molles et le rachis lombaire
- Structure des parties molles et air intrapéritonéal démontrés chez les patients de taille moyenne ; pas de flou cinétique

Paratger Le Site www.lemanip.com Tout Est Gratuit

Paratger Le Site www.lemanip.com Tout Est Gratuit

Abdomen, face AP (RUV) en pédiatrie

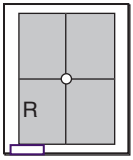

- 18 × 24, 24 × 30, ou 30 × 35 cm H
- Écran < 10 cm, grille > 10 cm

Fig. 8-17. Enfant, abdomen face AP (RUV).

Position (enfant en bas âge)

- Immobiliser les bras au-dessus de la tête (utiliser bandes en jersey, bande Velpeau, sangle ou sacs de sable)
- Immobiliser les jambes avec des bandes Velpeau, sangle ou sacs de sable
- Centrer RI sur RD
- Protège-gonades si possible

Assistance parentale pour enfant en bas âge : À n'utiliser que si nécessaire. Fournir un tablier et des gants plombés et demander aux parents de tenir avec une main les bras au-dessus de la tête et avec l'autre les jambes, pour éviter une rotation.

Rayon directeur : Enfants en bas âge et jeunes enfants : RD à 2,5 cm au-dessus de l'ombilic. Enfants plus âgés : RD au niveau de l'ombilic.

DF : 100–110 cm

Collimation : Aux quatre côtés des limites de l'abdomen

Respiration : Prise du cliché en expiration ou quand l'abdomen bouge le moins. En cas de pleurs, prise du cliché en expiration complète.

Technique : kV pour écrans (65 ± 5) _____, ou grille kV (70 ± 5) _____ mrad

P	64	GO 7 M
LM	26	26 F

	cm	kV	mA	Temps	mAs	DF	RI	Grille	F
Exemple	11	66			10	102 cm	Kodak 400	–	P
Salle									
M									
N									
G									
Numérisé									

www.lemanip.com

Paratger Le Site www.lemanip.com Tout Est Gratuit

Paratger Le Site www.lemanip.com Tout Est Gratuit

Abdomen, face AP debout en pédiatrie

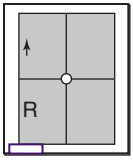

- 18 × 24, 24 × 30, ou 30 × 35 cm H
- Écran < 10 cm, grille > 10 cm

Position

- Patient assis, jambes dans les ouvertures
- Bras au-dessus de la tête, attaches latérales fermement serrées
- Champ plombé au niveau de la symphyse pubienne, centrer RI sur RD

Assistance parentale : Si nécessaire, demander aux parents de tenir les bras au-dessus de la tête avec une main et les jambes avec l'autre main, pour éviter une rotation du pelvis ou du thorax (fournir tablier et gants plombés).

Rayon directeur : Enfants en bas âge et jeunes enfants : RD à 2,5 cm au-dessus de l'ombilic. Enfants plus âgés : RD au niveau de l'ombilic.

DF : 100–110 cm

Collimation : Aux quatre côtés des limites de l'abdomen

Respiration : Prise du cliché en expiration ou lors d'un moindre mouvement

Fig. 8-18. Utilisation de la chaise de Lefebvre. *Avec l'aimable autorisation de MHU SARL.*[*]

Technique : kV pour écrans (65 ± 5) _____, ou grille kV (70 ± 5) _____ mrad

P	21	GO 3 M
LM	10	10 F

	cm	kV	mA	Temps	mAs	DF	RI	Grille	F
Exemple	9	66			4	112 cm	Kodak 400	–	P
Salle									
M									
N									
G									
Numérisé									

Paratger Le Site www.lemanip.com Tout Est Gratuit

Paratger Le Site www.lemanip.com Tout Est Gratuit

Abdomen, face AP décubitus dorsal et debout en pédiatrie

Analyse critique

Structures mises en évidence :

- **Face AP en décubitus dorsal et debout :** Parties molles et structures remplies de gaz ; niveaux air-liquide sur le debout

Position :

- **Face AP en décubitus dorsal et debout :** Si possible, du diaphragme à la symphyse pubienne

Exposition :

- Densité optique optimale et contraste bas pour visualiser les structures des parties molles et osseuses ; pas de flou cinétique

Fig. 8-19. Abdomen, décubitus dorsal, face AP.

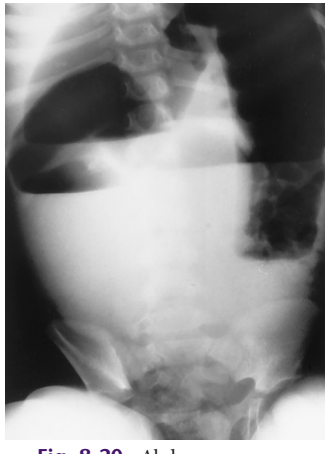

Fig. 8-20. Abdomen, debout, face AP.

www.lemanip.com
www.lemanip.com
www.lemanip.com

Paratger Le Site www.lemanip.com Tout Est Gratuit

Paratger Le Site www.lemanip.com Tout Est Gratuit

Transit œsophagien – OAD

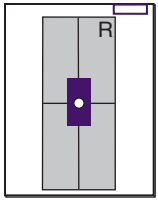

- 35 × 43 cm H
- Grille

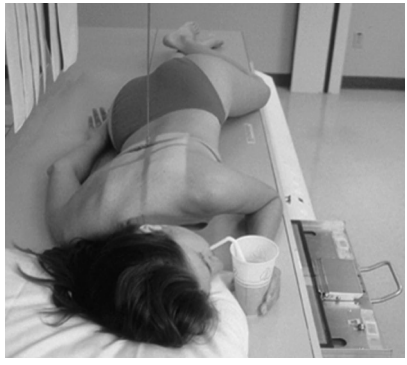

Fig. 8-21. Œsophage, OAD 35°–40° (ingestion de baryte).

Position

- Allongée ou verticale, préférer la position allongée pour un meilleur remplissage de l'œsophage
- Tourner de 35°–40° à partir de la position allongée vers la droite, bras droit allongé vers le bas, bras gauche vers le haut ; tenir le bol avec la main gauche, paille dans la bouche
- Centrer le thorax en oblique sur la ligne de centrage
- Bord supérieur du RI ≈5 cm au-dessus des épaules

Rayon directeur : RD ⊥, au centre du RI (≈ 7 cm distal à l'incisure jugulaire au niveau de T6)

DF : 100–110 cm

Collimation : À la région d'intérêt (≈12–15 cm de large)

Respiration : Avec la baryte fine, prendre le cliché lors de l'ingestion (après 3 ou 4 gorgées). Avec la baryte épaisse, prendre le cliché immédiatement après l'ingestion (pendant l'arrêt de la respiration).

Technique : kV (100–15)_____ mrad

P 79	GO < 0,01 M
LM 18	0,1 F

	cm	kV	mA	Temps	mAs	DF	RI	Grille	F
Exemple	22	110			3	102 cm	Kodak 400	12:1	G
Salle									
M									
N									
G									
Numérisé									

Paratger Le Site www.lemanip.com Tout Est Gratuit

Paratger Le Site www.lemanip.com Tout Est Gratuit

Transit œsophagien – Profil

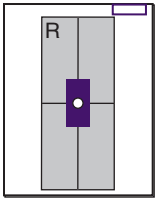

- 35 × 43 cm H
- Grille



Fig. 8-22. Transit œsophagien, profil D (ingestion de baryte) dans la position du nageur.

Position

- Allongée ou debout, préférer la position allongée
- Profil droit, bras et épaule droits surélevés et projetés vers l'avant (en tenant le bol), bras et épaule gauches en arrière et vers le bas
- Centrer le plan coronal médian sur la ligne de centrage
- Bord supérieur du RI ≈5 cm au-dessus de l'épaule

Rayon directeur : RD ⊥, au centre du RI (≈7 cm distal à l'incisure jugulaire au niveau de T6)
DF : 100–110 cm
Collimation : À la région d'intérêt (12–15 cm de largeur)
Respiration : Avec la baryte fine, prendre le cliché lors de l'ingestion (après 3 à 4 gorgées). Avec la baryte épaisse, prendre le cliché immédiatement après l'ingestion (pendant l'arrêt de la respiration).

Technique : kV (100–125)_____ mrad

P 116	GO <0,01 M
LM 23	0,1 F

		cm	kV	mA	Temps	mAs	DF	RI	Grille	F
Exemple		22	110			3	102 cm	Kodak 400	12:1	G
Salle										
M										
N										
G										
Numérisé										

www.lemanip.com

Paratger Le Site www.lemanip.com Tout Est Gratuit

www.lemanip.com
Paratger Le Site www.lemanip.com Tout Est Gratuit

Transit œsophagien, OAD et profil

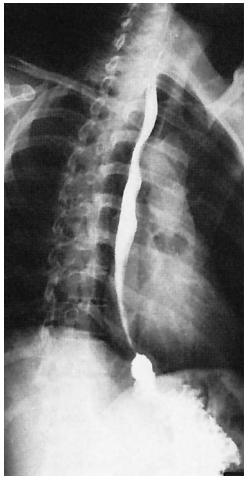

Fig. 8-23. Transit œsophagien.

Fig. 8-24. Transit œsophagien, profil.

Analyse critique

Structures mises en évidence :

- **OAD :** Œsophage visible entre le rachis et le cœur
- **Profil :** Œsophage en totalité vu entre le rachis thoracique et le cœur

Position :

- **OAD :** Œsophage en entier souligné avec le produit de contraste et sans superposition avec le rachis
- **Profil :** Pas de rotation ; superposition des arcs postérieurs de côte, œsophage en entier souligné par le produit de contraste

Exposition :

- Technique adéquate pour visualiser les bords de l'œsophage rempli de produit de contraste
- Limites nettes des structures ; pas de flou cinétique

www.lemanip.com

Paratger Le Site www.lemanip.com Tout Est Gratuit

Paratger Le Site www.lemanip.com Tout Est Gratuit

Transit œsophagien – Face AP (PA)

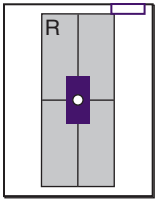

- 35 × 43 cm H
- Grille

Fig. 8-25. Ingestion de baryte, face AP.

Position

- Décubitus dorsal ou debout,
  préférer le décubitus dorsal (peut être pris en PA si debout)
- Centrer le patient sur la ligne de centrage
- Bord supérieur du RI ≈5 cm au-dessus de l'épaule
- Bras gauche le long du corps, main droite tenant le bol, paille dans la bouche

Rayon directeur : RD ⊥, au centre du RI (≈7 cm distal à l'incisure jugulaire au niveau de T6)

DF : 100–110 cm

Collimation : À la région d'intérêt (12–15 cm de largeur)

Respiration : Avec la baryte fine, prendre le cliché lors de l'ingestion (après 3 à 4 gorgées). Avec la baryte épaisse, prendre le cliché immédiatement après l'ingestion (pendant l'arrêt de la respiration).

Technique : kV (100–115)_____ mrad

P 65	GO < 0,01 M
LM 24	0,1 F

	cm	kV	mA	Temps	mAs	DF	RI	Grille	F
Exemple	17	110			3	102 cm	Kodak 400	12:1	G
Salle									
M									
N									
G									
Numérisé									

www.lemanip.com

Paratger Le Site www.lemanip.com Tout Est Gratuit

Paratger Le Site www.lemanip.com Tout Est Gratuit

Transit GI supérieur – Face PA

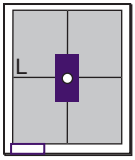

- 35 × 43 cm H T ou 24 × 30 cm
- Grille

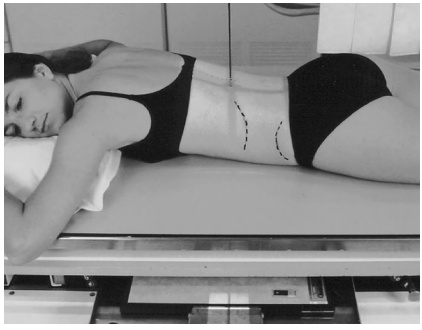

Fig. 8-26. Transit GI supérieur, face PA (estomac).

Position

- Procubitus, bras soulevés de chaque côté de la tête
- Aligner et centrer le patient et le RI sur RD.

Rayon directeur : RD ⊥, centré comme suit :
Moyen : Centrer ≈2,5 cm au-dessus du rebord costal inférieur et ≈2,5 cm à gauche du rachis
Musclé : Centrer 5 cm plus haut, RI en T
Mince : Centrer ≈5 cm plus bas et proche de la ligne médiane
DF : 100–110 cm
Collimation : Aux limites externes du RI
Respiration : Prise du cliché en fin d'expiration

Technique : kV (100–110)_____, (80–90 pour double contraste) _____ mrad

P	113	GO 0,1 M
LM	38	9 F

	cm	kV	mA	Temps	mAs	DF	RI	Grille	F
Exemple	18	125			4	102 cm	Kodak 400	12:1	G
Salle									
M									
N									
G									
Numérisé									

Paratger Le Site www.lemanip.com Tout Est Gratuit

Paratger Le Site www.lemanip.com Tout Est Gratuit

Transit GI supérieur – OAD

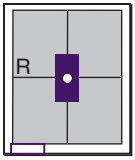

- 30 × 35 cm H ou 24 × 30 cm
- Grille

Fig. 8-27. Transit GI supérieur (estomac), OAD 40°–70°.

Position

- Semi-procubitus, tourner vers le côté droit de 40°–70° par rapport au procubitus
- Bras droit abaissé, bras gauche soulevé, hanche et genou gauche partiellement fléchis
- Aligner et centrer le patient sur RD

Rayon directeur : RD ⊥, à la région du bulbe duodénal
Moyen : Centrer ≈2,5 cm au-dessus des côtes inférieures et à mi-chemin entre le rachis et le bord latéral gauche de l'abdomen, 45°–55° en oblique par rapport au procubitus
Musclé : Centrer 3–5 cm plus haut, oblique ≈70°
Mince : Centrer ≈5 cm plus bas, oblique ≈40°
DF : 100–110 cm
Collimation : Aux limites externes du RI
Respiration : Prise du cliché en fin d'expiration

Technique : kV (100–110)_____, (80–90 pour double contraste) _____ mrad

P 147	GO 0,1 M	
LM 51	12 F	

	cm	kV	mA	Temps	mAs	DF	RI	Grille	F
Exemple	18	125			4	102 cm	Kodak 400	12:1	G
Salle									
M									
N									
G									
Numérisé									

www.lemanip.com

Paratger Le Site www.lemanip.com Tout Est Gratuit

Paratger Le Site www.lemanip.com Tout Est Gratuit

Transit GI supérieur, face PA et OAD

Analyse critique

Structures mises en évidence :

- **PA :** Estomac et duodénum en totalité
- **OAD :** Estomac et cadre duodénal en totalité

Position :

- **PA :** Corps et pylore sont remplis de baryte ; corps et pylore sont centrés
- **OAD :** Pylore et bulbe duodénal sont remplis de baryte ; bulbe duodénal de profil

Exposition :

- Technique adéquate pour visualiser les plis gastriques sans surexposer les autres structures
- Limites nettes des structures ; pas de flou cinétique

Fig. 8-28. Face PA.

Fig. 8-29. OAD.

Paratger Le Site www.lemanip.com Tout Est Gratuit

www.lemanip.com
Paratger Le Site www.lemanip.com Tout Est Gratuit

Transit GI supérieur – Profil

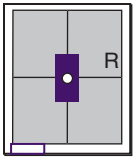

- 30 × 35 cm H ou 24 × 30 cm
- Grille

Fig. 8-30. Transit GI supérieur (estomac), profil droit.

Position

- Patient sur le côté droit, bras surélevés, hanches et genoux partiellement fléchis
- Aligner et centrer le patient et le RI sur RD

Rayon directeur : RD ⊥, à la région du pylore comme suit :
Moyen : Centrer au rebord costal, et au ⅓ antérieur de l'abdomen
Musclé : Centrer ≈5 cm plus haut
Mince : Centrer ≈5 cm plus bas
DF : 100–110 cm
Collimation : Aux limites externes du RI
Respiration : Prise du cliché en fin d'expiration

Technique : kV (110–125)_____, (80–95 pour double contraste) _____ mrad

P	275	GO 0,1 M
LM	49	21 F

	cm	kV	mA	Temps	mAs	DF	RI	Grille	F
Exemple	27	125			4	102 cm	Kodak 400	12:1	G
Salle									
M									
N									
G									
Numérisé									

www.lemanip.com

Paratger Le Site www.lemanip.com Tout Est Gratuit

Paratger Le Site www.lemanip.com Tout Est Gratuit

Transit GI supérieur – Face AP

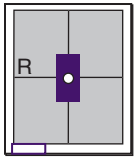

- 30 × 35 cm H ou 24 × 30 cm
- Grille

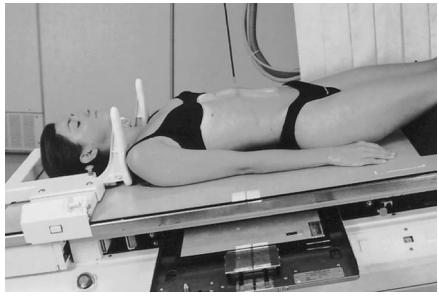

Fig. 8-31. Transit GI supérieur (estomac), décubitus dorsal, face AP Trendelenburg (la position démontre mieux la hernie hiatale).

Position

- Décubitus dorsal, bras sur le côté
- Aligner et centrer le patient et le RI sur RD

Rayon directeur : RD ⊥, centré à 2,5–5 cm à gauche du PSM
Moyen : Centrer au niveau de L1 (à mi-chemin entre la pointe du processus xiphoïde et le niveau du bord latéral des côtes inférieures)
Musclé : Centrer ≈2,5 cm plus haut
Mince : Centrer ≈5 cm plus bas et plus proche de la ligne médiane
DF : 100–110 cm
Collimation : Aux limites externes du RI
Respiration : Prise du cliché en fin d'expiration

Technique : kV (100–110)_____, (80–95 pour double contraste) _____ mrad

P 114	GO 0,1 M	
LM 39	10 F	

	cm	kV	mA	Temps	mAs	DF	RI	Grille	F
Exemple	18	125			4	102 cm	Kodak 400	12:1	G
Salle									
M									
N									
G									
Numérisé									

Paratger Le Site www.lemanip.com Tout Est Gratuit

Paratger Le Site www.lemanip.com Tout Est Gratuit

Transit GI supérieur, profil et face AP

Analyse critique

Structures mises en évidence :

- **Profil :** Estomac, duodénum et espace rétrogastrique démontrés en totalité
- **Face AP :** Estomac et cadre duodénal en entier ; diaphragme inclus pour recherche de hernie hiatale

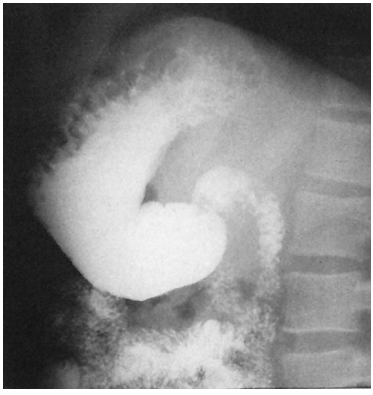

Fig. 8-32. Transit GI supérieur, profil.

Position :

- **Profil :** Pylore et cadre duodénal démontrés.
- **Pas de rotation** ; prouvé par l'alignement des corps vertébraux
- **Face AP :** Fundus rempli de baryte et centré

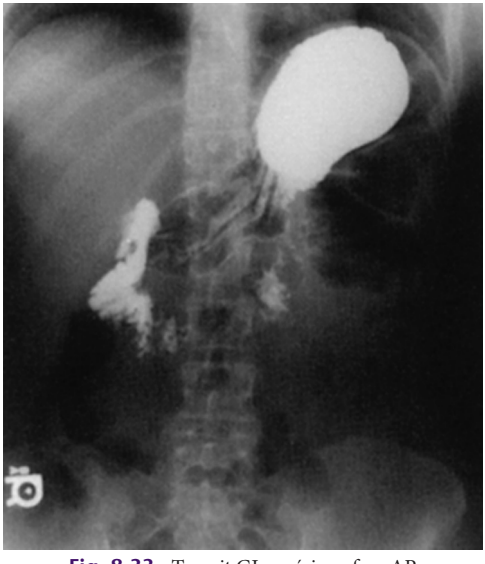

Fig. 8-33. Transit GI supérieur, face AP.

Exposition :

- Technique adéquate pour visualiser les plis gastriques sans surexposer les autres structures
- Limites nettes des structures ; pas de flou cinétique

www.lemanip.com

Paratger Le Site www.lemanip.com Tout Est Gratuit

Paratger Le Site www.lemanip.com Tout Est Gratuit

Transit GI supérieur – OPG

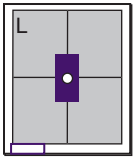

- 30 × 35 cm H ou 24 × 30 cm
- Grille

Fig. 8-34. Transit GI supérieur (estomac), OPG 30°–60°.

Position

- Semi-décubitus dorsal, oblique 30°–60°, côté gauche en déclive, genou droit partiellement fléchi
- Centrer le patient et le RI sur RD

Rayon directeur : RD ⊥, centré sur la moitié gauche de l'abdomen
Moyen : Centrer sur L1 (à mi-chemin entre la pointe du processus xiphoïde et le niveau du bord latéral des côtes inférieures), oblique 45°
Musclé : Centrer 2,5 cm plus haut, oblique 60°
Mince : ≈5 cm plus bas et plus proche de la ligne médiane, oblique 30°
DF : 100–110 cm
Collimation : Aux limites externes du RI
Respiration : Prise du cliché en fin d'expiration

Technique : kV (110–125)_____, (80–95 pour double contraste) _____ mrad

P	157	GO 0,3 M
LM	48	12 F

	cm	kV	mA	Temps	mAs	DF	RI	Grille	F
Exemple	19	125			5	102 cm	Kodak 400	12:1	G
Salle									
M									
N									
G									
Numérisé									

Paratger Le Site www.lemanip.com Tout Est Gratuit

Paratger Le Site www.lemanip.com Tout Est Gratuit

Transit GI supérieur – OPG

Analyse critique

Structures mises en évidence :

- Estomac et duodénum en totalité ; vue dégagée du bulbe duodénal

Position :

- Fundus rempli de baryte ; bulbe duodénal rempli d'air vu en double contraste
- Bulbe duodénal de profil

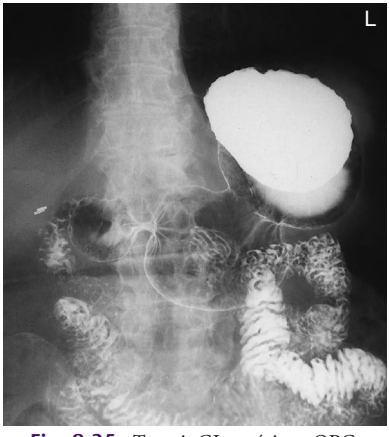

Fig. 8-35. Transit GI supérieur, OPG.

Exposition :

- Technique adéquate pour visualiser les plis gastriques sans surexposer les autres structures
- Limites nettes des limites de l'estomac ; pas de flou cinétique

www.lemanip.com
www.lemanip.com
www.lemanip.com

Paratger Le Site www.lemanip.com Tout Est Gratuit

Paratger Le Site www.lemanip.com Tout Est Gratuit

Transit du grêle – Face PA

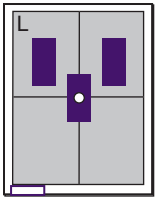

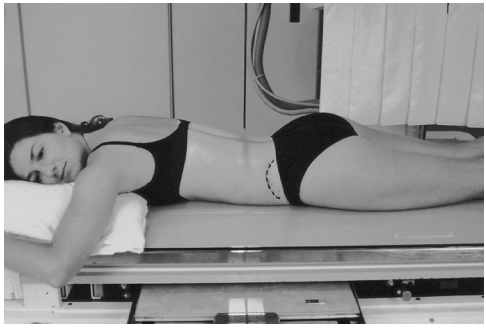

Fig. 8-36. Grêle, face PA (15 ou 30 min).

En routine, on prend des clichés toutes les 15 ou 30 minutes jusqu'à ce que la baryte atteigne la valvule iléocæcale.

- 35 × 43 cm H
- Grille

Position

- Préférer le procubitus (peut être pris si nécessaire de face en décubitus dorsal)
- PSM aligné sur la ligne de centrage; pas de rotation
- Centrer le patient et le RI sur la crête iliaque (centrer plus haut lors des premières poses)

Rayon directeur : RD ⊥, au centre du RI, ≈5 cm au-dessus du niveau de la crête iliaque pour le début d'examen (15 à 30 min), et ultérieurement au niveau de la crête iliaque

DF : 100–110 cm

Collimation : Aux limites externes du RI

Respiration : Prise du cliché en fin d'expiration profonde

Technique : kV (100–125)_____ mrad

P	116	GO	27 M
LM	33		33 F

	cm	kV	mA	Temps	mAs	DF	RI	Grille	F
Exemple	16	125			4	102 cm	Kodak 400	12:1	G
Salle									
M									
N									
G									
Numérisé									

Paratger Le Site www.lemanip.com Tout Est Gratuit

Paratger Le Site www.lemanip.com Tout Est Gratuit

Lavement baryté – Face PA ou AP

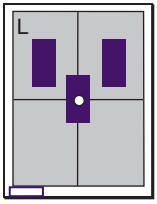

- 35 × 43 cm H
- Grille

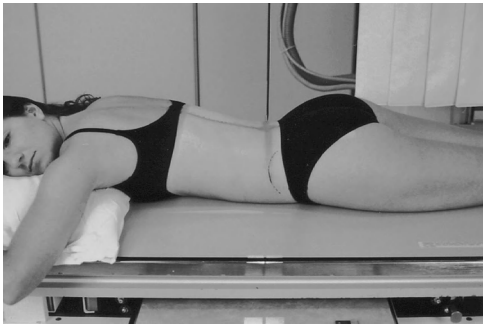

Fig. 8-37. Lavement baryté, face PA.

Position

- Patient en procubitus (PA) ou décubitus dorsal (AP) ; travailler rapidement
- Patient aligné et centré sur la ligne de centrage ; pas de rotation
- Centrer RI au niveau de la crête iliaque (voir note)

Rayon directeur : RD ⊥, au centre du RI, au niveau de la crête iliaque

Note : Pour les patients forts ou musclés, l'emploi de deux RI peut être nécessaire, placés en travers si le côlon en totalité doit être inclus (un centré sur la partie inférieure de l'abdomen et l'autre sur la partie haute).

DF : 100–110 cm

Collimation : Aux limites externes du RI

Respiration : Prise du cliché en expiration profonde

Technique : kV (110–125)_____, (80–90 pour double contraste) _____ mrad

P	116	GO 27 M
LM	33	33 F

	cm	kV	mA	Temps	mAs	DF	RI	Grille	F
Exemple	16	125			4	102 cm	Kodak 400	12:1	G
Salle									
M									
N									
G									
Numérisé									

www.lemanip.com

Paratger Le Site www.lemanip.com Tout Est Gratuit

Paratger Le Site www.lemanip.com Tout Est Gratuit

Lavement baryté – Face PA (AP)

Analyse critique

Structures mises en évidence :

- Côlon en totalité, y compris l'angle colique gauche et le rectum

Position :

- Côlon transverse rempli de baryum (PA) et de gaz en AP
- **Pas de rotation** ; prouvée par la symétrie des ailes iliaques et des vertèbres lombaires

Exposition :

- Technique adéquate pour visualiser la muqueuse sans surexposer les autres structures
- Limites nettes des structures ; pas de flou cinétique

Fig. 8-38. Lavement baryté simple contraste, face PA.

Paratger Le Site www.lemanip.com Tout Est Gratuit

Paratger Le Site www.lemanip.com Tout Est Gratuit

Lavement baryté – OAD et OAG
(ou OPD et OPG)

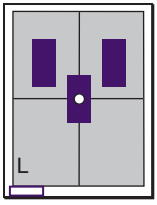

Les deux obliques droit et gauche sont habituellement pris.

- 35 × 43 cm H
- Grille

Fig. 8-39. Lavement baryté, OAD 35°–45°.

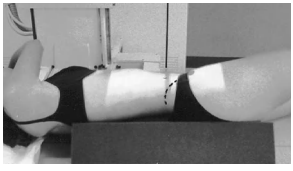

Fig. 8-40. OPG 35°–45°.

Position

- Semi-procubitus (PA) ou semi-décubitus dorsal (AP), tourné de 35°–45°
- Aligner et centrer l'abdomen sur la ligne de centrage
- RI centré au niveau de la crête iliaque (inclure la région rectale)

Rayon directeur : RD ⊥ au centre du RI (au niveau de la crête iliaque)

Note : De nombreux patients nécessitent un second RI centré ≈5 cm plus haut si l'angle colique gauche doit être inclus – essentiel sur les **OAG** ou **OPD** (à voir avec la routine du service).

DF : 100–110 cm

Collimation : Aux limites externes du RI

Respiration : Prise du cliché en expiration

Technique : kV (100–125)_____, (80–90 pour double contraste) _____ mrad

P	128	GO 5 M
LM	28	48 F

	cm	kV	mA	Temps	mAs	DF	RI	Grille	F
Exemple	20	125			4	102 cm	Kodak 400	12:1	G
Salle									
M									
N									
G									
Numérisé									

www.lemanip.com

Paratger Le Site www.lemanip.com Tout Est Gratuit

Paratger Le Site www.lemanip.com Tout Est Gratuit

Lavement baryté, oblique

Analyse critique

Structures mises en évidence :

- **OPG/OAD :** Angle colique droit, côlon ascendant et côlon sigmoïde
- **OPD/OAG :** Angle colique gauche et côlon descendant

Position :

- **OPG/OAD :** Angle colique droit et côlon ascendant de profil
- **OPD/OAG :** Angle colique gauche de profil, et côlon descendant de profil

Exposition :

- Technique adéquate pour visualiser la muqueuse sans surexposer les autres structures
- Limites nettes des structures ; pas de flou cinétique

Fig. 8-41. OAD (centré haut).

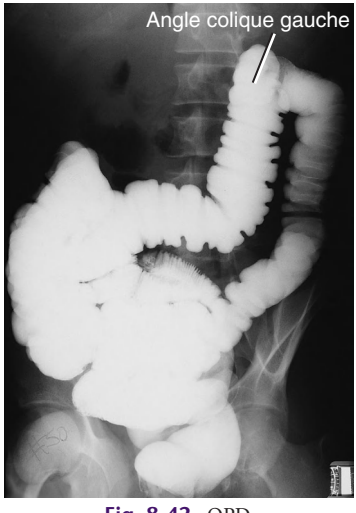

Fig. 8-42. OPD.

Paratger Le Site www.lemanip.com Tout Est Gratuit

Paratger Le Site www.lemanip.com Tout Est Gratuit

Lavement baryté – Rectum, profil

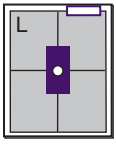

- 24 × 30 cm H ou 30 × 35 cm H
- Grille

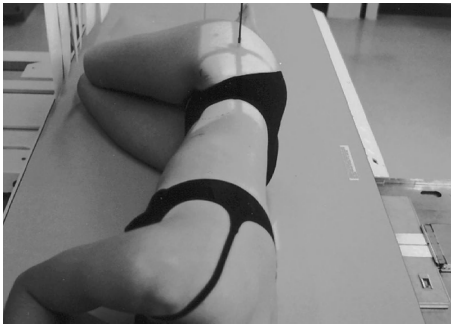

Fig. 8-43. Rectum, profil gauche.

Position

- Allongée en profil strict ; travailler rapidement
- Centrer le plan axillaire moyen sur la ligne de centrage, avec genoux et hanches partiellement fléchis
- Centrer le patient et le RI sur RD

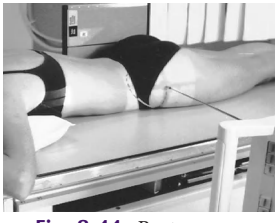

Fig. 8-44. Rectum de profil en procubitus (incidence possible pour l'examen en double contraste).

Rayon directeur : RD ⊥, au niveau de l'EIAS, centré sur le plan coronal médian (à mi-chemin entre l'EIAS et la partie postérieure du sacrum)

DF : 100–110 cm

Collimation : Aux limites externes du RI

Respiration : Prise du cliché en expiration

Technique : kV (100–125)_____, (simple et double contraste) _____ mrad

P 2629	GO 24 M
LM 308	352 F

	cm	kV	mA	Temps	mAs	DF	RI	Grille	F
Exemple	30	125			64	102 cm	Kodak 400	12:1	G
Salle									
M									
N									
G									
Numérisé									

www.lemanip.com

Paratger Le Site www.lemanip.com Tout Est Gratuit

Paratger Le Site www.lemanip.com Tout Est Gratuit

Lavement baryté – Décubitus latéral

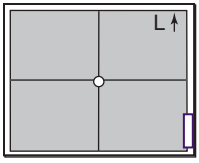

Fig. 8-45. Décubitus latéral droit (face AP).

Les décubitus latéraux droit et gauche font habituellement partie des examens en double contraste.

- 35 × 43 cm H
- Grille (grille amovible ou Potter)

Position

- Patient sur le côté, bras surélevés, genoux partiellement fléchis, dos contre la cassette, la grille ou la table
- PSM aligné et centré sur la ligne de centrage du RI (et RD) ; pas de rotation (bloquer les roues si un brancard est utilisé)
- RI centré au niveau de la crête iliaque

Rayon directeur : RD horizontal au centre du RI (au niveau de la crête iliaque dans le plan sagittal médian)
DF : 100–110 cm
Collimation : Aux limites externes du RI
Respiration : Prise du cliché en expiration profonde

Technique : kV (80–90)_____, mrad
(+20–30 kV pour simple contraste) _____

	P	76	GO 1 M
	LM	17	20 F

	cm	kV	mA	Temps	mAs	DF	RI	Grille	F
Exemple	17	90			6	102 cm	Kodak 400	12:1	G
Salle									
M									
N									
G									
Numérisé									

Paratger Le Site www.lemanip.com Tout Est Gratuit

Paratger Le Site www.lemanip.com Tout Est Gratuit

Lavement baryté – Face AP (PA)

Axial (*butterfly position*)

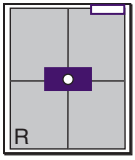

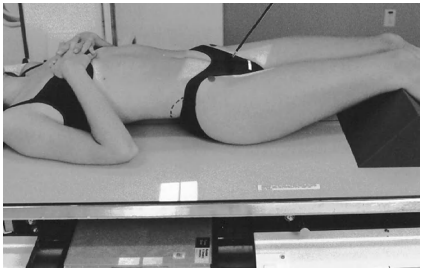

Fig. 8-46. Face AP – RD 30°–45° crânial.

Incidences spéciales pour le rectosigmoïde : Un oblique postérieur gauche de 30°–40° peut entraîner une moindre superposition des segments intestinaux qu'une face vraie en AP ou PA.

- 30 × 35 cm H ou 24 × 30 cm H
- Grille

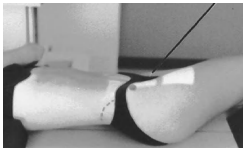

Fig. 8-47. OPG axial 35° – RD 30°–45° crânial.

Position

Décubitus dorsal (AP) ou procubitus (PA) : Patient aligné et centré sur la ligne de centrage

Oblique : OPG ou OAD : patient en oblique 30°–40°

Rayon directeur : RD 30°–45° crânial pour AP ; 30°–45° caudal pour PA (30°–35° pour les patients plus forts que la moyenne ; 40°–45° pour les patients minces)

AP : RD à 5 cm au-dessous des EIAS

PA : RD entre au niveau des EIAS

DF : 100–110 cm

Collimation : Aux limites externes du RI

Respiration : Prise du cliché en expiration profonde

Technique : kV (100–125)_____, (90–100 pour double contraste) _____ mrad

P	172	GO 6 M
LM	52	65 F

	cm	kV	mA	Temps	mAs	DF	RI	Grille	F
Exemple	16	125			6	102 cm	Kodak 400	12:1	G
Salle									
M									
N									
G									
Numérisé									

www.lemanip.com

Paratger Le Site www.lemanip.com Tout Est Gratuit

Paratger Le Site www.lemanip.com Tout Est Gratuit

Lavement baryté, décubitus latéral et AP axial

Analyse critique

Structures mises en évidence :

- **Décubitus latéral :** Côlon complètement exploré
- **AP axial :** Vues déroulées du rectosigmoïde

Position :

- **Décubitus latéral : Pas de rotation**, prouvée par la symétrie du bassin et des côtes
- **AP axial :** Moindre superposition entre le rectum et le sigmoïde

Exposition :

- Technique adéquate pour visualiser la muqueuse sans surexposer les autres structures
- Limites nettes des structures ; pas de flou cinétique

Fig. 8-48. Décubitus latéral gauche.

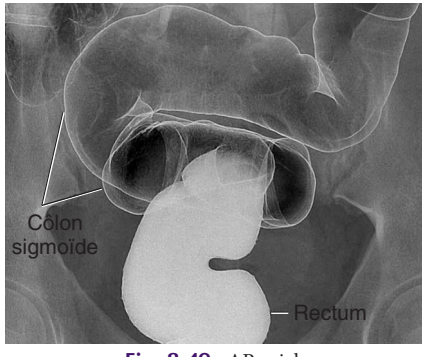

Fig. 8-49. AP axial.

Paratger Le Site www.lemanip.com Tout Est Gratuit

Paratger Le Site www.lemanip.com Tout Est Gratuit

Urographie intraveineuse

Face AP – Clichés sans préparation et séries

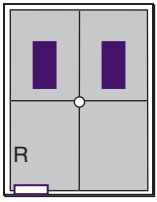

- 35 × 43 cm H
- Grille
- Indiquer le minutage

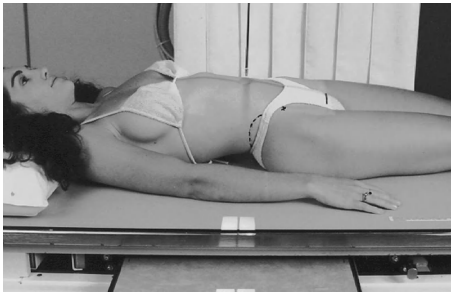

Fig. 8-50. Face AP UIV.

Séquence possible :
20–60 s. néphro., 5 min. AP, 15 min. AP, 20 min. obliques, Postmictionnel
(Noter que les RI précoces peuvent être des néphrotomogrammes.)

Position

Protège-gonades pour le sexe masculin.

- Décubitus dorsal, plan sagittal médian aligné et centré sur la ligne de centrage, support sous les genoux, pas de rotation

Rayon directeur : RD ⊥, au centre du RI, au niveau de la crête iliaque, ou 3–5 cm au-dessus des crêtes chez les patients au long torse, avec un second RI plus petit en travers pour la région vésicale, afin d'inclure la symphyse pubienne au bord inférieur du RI

DF : 100–110 cm

Collimation : Aux limites externes du RI

Respiration : Prise du cliché en fin d'expiration profonde

Technique : kV (75 ± 5)_____

	Sans protection	
mrad par incidence	P 152	GO 3 M
	LM 36	34 F

	cm	kV	mA	Temps	mAs	DF	RI	Grille	F
Exemple	19	75			15	102 cm	Kodak 400	12:1	P
Salle									
M									
N									
G									
Numérisé									

www.lemanip.com

Paratger Le Site www.lemanip.com Tout Est Gratuit

Gratuittement

www.lemanip.com

Radiologie et imagerie medicale

Livres,memoires,rapport de stage,courses,radiologie conventionnelle,Scanner,TDM,IRM,Scintigraphie, Medecine nucleaire,Radiotherapie,Radiologie Interventionnelle,Oncologie,Clichees,Cas interpretes,exposes,medecine

https://www.lemanip.com/

www.lemanip.com

Paratger Le Site www.lemanip.com Tout Est Gratuit

Urographie intraveineuse

OPD et OPG

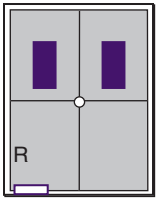

Les deux obliques postérieurs D et G devraient faire partie de l'examen de routine.

- 35 × 43 cm H
- Grille
- Marquer le minutage

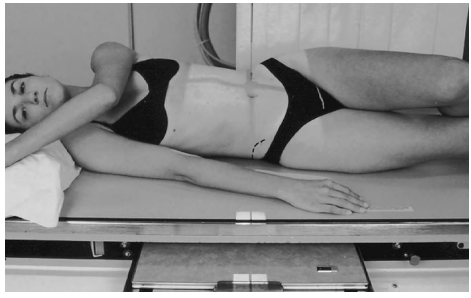

Fig. 8-51. OPD – 30°.

Position

Protège-gonades pour le sexe masculin.

- Semi-décubitus dorsal, obliqué de 30° vers la droite (ou la gauche), genou et coude du côté surélevé fléchis comme montré pour la stabilité (placer si nécessaire un support triangulaire sous le dos)
- Aligner et centrer l'abdomen sur la ligne de centrage
- Centrer RI au niveau de la crête iliaque

Rayon directeur : RD ⊥, au centre du RI, au niveau de la crête iliaque
DF : 100–110 cm
Collimation : Aux limites externes du RI
Respiration : Prise du cliché en fin d'expiration profonde

Technique : kV (75 ± 5)_____

	Sans protection	
mrad	P 266	GO 5 M
	LM 53	60 F

	cm	kV	mA	Temps	mAs	DF	RI	Grille	F
Exemple	19	75			25	102 cm	Kodak 400	12:1	G
Salle									
M									
N									
G									
Numérisé									

Paratger Le Site www.lemanip.com Tout Est Gratuit

Paratger Le Site www.lemanip.com Tout Est Gratuit

UIV, face AP et oblique postérieur

Analyse critique

Structures mises en évidence :

- **Face AP et oblique :** Appareil urinaire en totalité visualisé des ombres rénales à la symphyse pubienne

Position :

- **Face AP :** Pas de rotation ; prouvé par la symétrie des ailes iliaques ; symphyse pubienne et bord supérieur des reins inclus
- **Oblique :** Rein du côté surélevé de profil ; uretère du côté déclive éloigné du rachis

Exposition :

- Technique adéquate pour visualiser les reins et les uretères sans surexposer les autres structures ; pas de flou cinétique
- Marquage du côté et du minutage visible

Fig. 8-52. Face AP – 10 minutes.

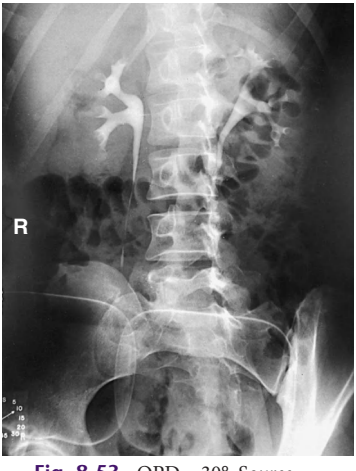

Fig. 8-53. OPD – 30°. *Source : Frank ED, et al. : Merrill's atlas of radiographic positioning & procedures, ed 11, St. Louis, 2007, Mosby.*

www.lemanip.com

Paratger Le Site www.lemanip.com Tout Est Gratuit

Urographie intraveineuse

Face AP debout postmictionnel

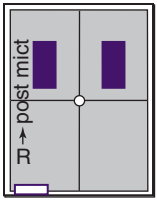

- 35 × 43 cm H
- Grille
- Marquage debout et postmictionnel

Fig. 8-54. Face AP debout postmictionnel.

Position

- Debout, plan sagittal médian aligné et centré sur la ligne de centrage, pas de rotation
- Centrer RI sur la crête iliaque – S'assurer que la région vésicale, y compris la symphyse pubienne, est incluse au bord inférieur du RI

Rayon directeur : RD ⊥, au centre du RI (au niveau des crêtes iliaques ou ≈2,5 cm au-dessous de la crête pour inclure la région vésicale)

DF : 100–110 cm

Collimation : Aux limites externes du RI

Respiration : Prise du cliché en fin d'expiration profonde

Technique : kV (75 ± 5)_____

	Sans protection	
mrad	P 229	GO 4 M
	LM 49	51 F

	cm	kV	mA	Temps	mAs	DF	RI	Grille	F
Exemple	18	75			22	102 cm	Kodak 400	12:1	P
Salle									
M									
N									
G									
Numérisé									

Paratger Le Site www.lemanip.com Tout Est Gratuit

Paratger Le Site www.lemanip.com Tout Est Gratuit

Cystogramme – Face AP

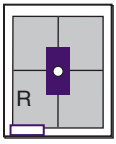

- 30 × 35 cm H
- Grille

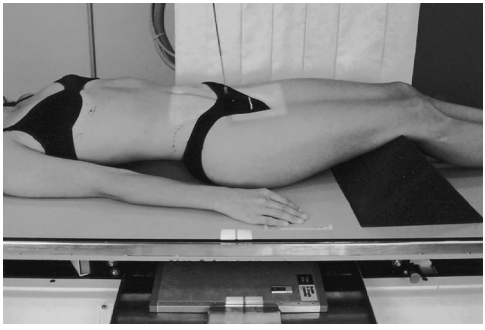

Fig. 8-55. Face AP – RD 10°–15° caudal.

Position

- Décubitus dorsal, plan sagittal médian aligné et centré sur la ligne de centrage, jambes en extension
- Centrer RI sur la projection du RD

Rayon directeur : RD 10°–15° caudal, centré à ≈5 cm au-dessus de la symphyse pubienne au PSM (projette la partie antérieure du bassin vers le bas pour mieux visualiser la région vésicale)

DF : 100–110 cm

Collimation : Aux limites externes du RI

Respiration : Prise du cliché en fin d'expiration profonde

Technique : kV (75 ± 5)_____

	Sans protection	
mrad	P 143	GO 56 M
	LM 41	27 F

	cm	kV	mA	Temps	mAs	DF	RI	Grille	F
Exemple	16	75			15	102 cm	Kodak 400	12:1	P
Salle									
M									
N									
G									
Numérisé									

www.lemanip.com

Paratger Le Site www.lemanip.com Tout Est Gratuit

Paratger Le Site www.lemanip.com Tout Est Gratuit

Cystogramme – Obliques postérieurs
(OPD, OPG et profil en option)

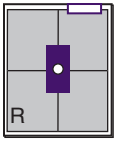

Note : Le cystogramme de routine peut ne pas comprendre de profil en raison de la dose élevée aux gonades.

- 30 × 35 cm H
- Grille

Fig. 8-56. OPD 45°.

Position

- Semi-décubitus dorsal, oblique 45°–60° (l'oblique à 60° démontre mieux la partie postérolatérale de la vessie et la jonction UV)
- Bras surélevé et jambe fléchie pour tenir la position
- Centrer le patient et le RI sur RD

Fig. 8-57. Profil en option. – RD ⊥, 5 cm au-dessus et en arrière de la symphyse pubienne.

Rayon directeur : RD ⊥, à ≈5 cm au-dessus de la symphyse pubienne, et 5 cm en dedans de l'EIAS surélevée
DF : 100–110 cm
Collimation : Aux limites du RI
Respiration : Prise du cliché en expiration

Technique : AP oblique – mrad

P 1084	GO 101 M 90 kV 48 mAs
LM 101	101 F

kV (75 ± 5)_____
Profil – kV (90 ± 5) _____

	cm	kV	mA	Temps	mAs	DF	RI	Grille	F
Exemple	Obli. 20	75			20	102 cm	Kodak 400	12:1	P
Salle									
M									
N									
G									
Numérisé									

Paratger Le Site www.lemanip.com Tout Est Gratuit

Paratger Le Site www.lemanip.com Tout Est Gratuit

Cystogramme – Face AP et oblique postérieur

Analyse critique

Structures mises en évidence :

- **AP :** Portion distale des uretères, vessie et urètre proximal
- **Oblique :** Portion distale des uretères, vessie et urètre proximal

Position :

- **AP :** Vessie non superposée aux os du pubis
- **Oblique :** Vessie non superposée à la jambe partiellement fléchie

Exposition :

- Technique adéquate pour visualiser la vessie sans surexposer les autres structures ; pas de flou cinétique

Fig. 8-58. Face AP 10°–15° caudal.

Fig. 8-59. Oblique postérieur 45°.

www.lemanip.com
www.lemanip.com
www.lemanip.com

www.lemanip.com Paratger Le Site www.lemanip.com Tout Est Gratuit

Chapitre 9

Appareils mobiles (portables) et arceau chirurgical

- ❑ Mobile – Thorax, face AP (décubitus dorsal et assis) 305
- ❑ Mobile – Abdomen, face AP, décubitus dorsal 306
- ❑ Mobile – Abdomen, face AP, décubitus latéral 307
- ❑ Mobile – Bassin ou hanche, face AP 308
- ❑ Mobile – Hanche, profil (méthode de Danelius-Miller) 309
- ❑ Mobile – Hanche et fémur proximal, profil (méthode de Sanderson) 310
- ❑ Arceau chirurgical, bassin, hanche, ou abdomen (cholangiogramme), face AP, hanche, profil 311

Autre :

- ❑ 312

www.lemanip.com

Paratger Le Site www.lemanip.com Tout Est Gratuit

Paratger Le Site www.lemanip.com Tout Est Gratuit

Mobile – Thorax, face AP

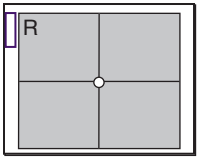

- 35 × 43 cm T
- Écran ou grille pour les patients forts

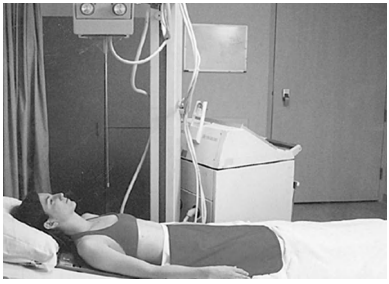

Fig. 9-1. Thorax, face AP, décubitus dorsal.

Position

- Recouvrir le RI d'une taie d'oreiller ou de tout autre protection, centrer le patient avec le bord supérieur du RI à environ 5 cm au-dessus des épaules
- Surélever si possible la tête du lit en position assise
- S'assurer de l'absence de rotation du patient
- Si le patient en est capable, lui faire tourner les épaules vers l'avant

Fig. 9-2. Thorax, face AP, semi-vertical.

Rayon directeur :

- RD 3°–5° caudal à partir de la perpendiculaire au RI pour ainsi être perpendiculaire au sternum (évite que les clavicules causent un obscurcissement des apex pulmonaires)
- Centrer RD à 7–10 cm au-dessous de l'incisure jugulaire

DF : 120–180 cm. Utiliser une plus grande DF si possible.

Respiration : Prise du cliché après la seconde inspiration profonde

Technique :

	cm	kV	mA	Temps	mAs	DF	Taille RI	Écran	Grille
Moyenne	20	75			1,2	152	35 x 43 cm	400	Aucune

www.lemanip.com

Paratger Le Site www.lemanip.com Tout Est Gratuit

Paratger Le Site www.lemanip.com Tout Est Gratuit

Mobile – Abdomen, face AP

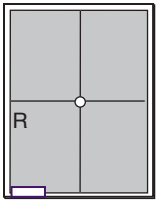

- 35 × 43 cm H
- Grille

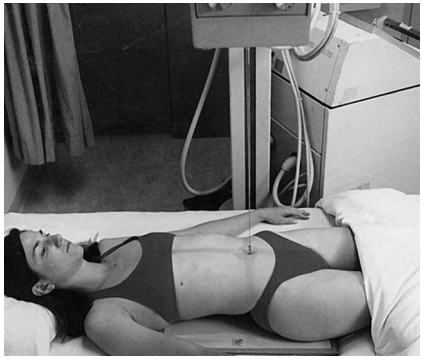

Fig. 9-3. Abdomen, face AP, décubitus dorsal.

Position

- Recouvrir RI d'une taie d'oreiller ou de tout autre protection
- Centrer RI au niveau de la crête iliaque du patient
- Placer si besoin des supports sous le RI pour garder le plan du RI dans un lit mou perpendiculaire au RD

Rayon directeur : RD perpendiculaire au RI, centré sur RI au niveau de la crête iliaque

DF : 100–110 cm

Respiration : Prise du cliché en expiration

Technique :

	cm	kV	mA	Temps	mAs	DF	Taille RI	Écran	Grille
Moyenne	20	75			20	102	35 x 43 cm	400	6:1

Paratger Le Site www.lemanip.com Tout Est Gratuit

Paratger Le Site www.lemanip.com Tout Est Gratuit

Mobile – Abdomen, face AP, décubitus latéral

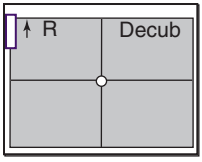

Le décubitus latéral gauche démontre mieux l'air libre au niveau de l'abdomen supérieur droit.

- 35 × 43 cm H
- Grille
- Marquer le cliché décub.

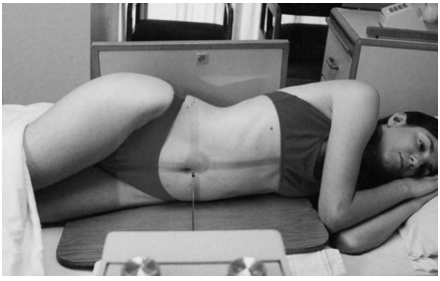

Fig. 9-4. Abdomen, face AP, décubitus latéral gauche.

Position

- Patient tourné sur le côté gauche avec des supports ou une planche sous les hanches et le thorax comme montré pour éviter un enfoncement dans un lit mou
- Centrer RI 3–5 cm au-dessus de la crête iliaque pour inclure le diaphragme
- S'assurer de l'absence de rotation, et que le RI ne soit pas incliné mais perpendiculaire au RD

Rayon directeur : RD horizontal au centre du RI (3–5 cm au-dessus de la crête iliaque)
DF : 100–110 cm
Respiration : Prise du cliché en expiration

Note : Mettre le patient sur le côté 5 minutes avant la prise du cliché. S'assurer que le diaphragme et le côté surélevé de l'abdomen ne sont pas coupés par la collimation.

Technique :

	cm	kV	mA	Temps	mAs	DF	Taille RI	Écran	Grille
Moyenne	21	80			20	102	35 x 43 cm	400	6:1

www.lemanip.com

Paratger Le Site www.lemanip.com Tout Est Gratuit

Mobile – Bassin ou hanche, face AP

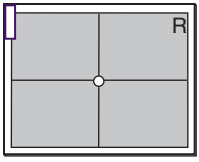

Fig. 9-5. Bassin, face AP (traumatisme de la hanche sans rotation de la jambe).

Bassin

- 35 × 43 cm T
- Grille

Hanche uniquement

- 24 × 30 cm H

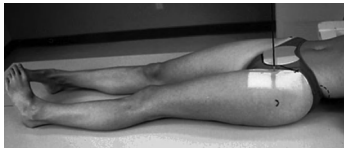

Fig. 9-6. Hanche, face AP (avec rotation de la jambe).

Position – Bassin

- Recouvrir le RI avec une taie d'oreiller ou une protection, glisser et centrer le RI en travers sous le patient
- Bord supérieur du RI à 2,5 cm au-dessus de la crête iliaque
- S'assurer de l'absence de rotation du patient (distances égales entre EIAS et RI)
- Rotation interne des deux jambes de 15° seulement si une fracture de hanche n'est pas suspectée

Rayon directeur : RD perpendiculaire au RI au centre du RI et sur le bassin ou la hanche

Face AP hanche : Si un contrôle de hanche AP est demandé, centrer RD et RI sur la région de la hanche (5 cm en dedans de l'EIAS au niveau du bord supérieur de la symphyse pubienne)

Respiration : Suspendre lors de la prise du cliché

DF : 100–110 cm

Technique :

	cm	kV	mA	Temps	mAs	DF	Taille RI	Écran	Grille
Moyenne	17	80			12	102	35 x 43 cm	400	6:1

Paratger Le Site www.lemanip.com Tout Est Gratuit

Paratger Le Site www.lemanip.com Tout Est Gratuit

Mobile – Hanche, profil
(Méthode de Danelius-Miller)

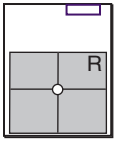

- 24 × 30 cm en vertical
- Grille (grille dans le sens vertical, à moins que la hanche surélevée soit centrée proche de la ligne médiane de la grille)

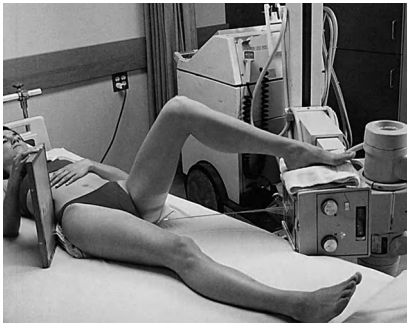

Fig. 9-7. Hanche, profil inférosupérieur.

Position

- Placer des serviettes pliées ou un support sous la hanche à examiner
- Placer la grille en vertical contre le côté du patient avec le bord supérieur du RI juste au-dessus de la crête iliaque, avec la face de la grille parallèle au col fémoral et perpendiculaire au RD
- Surélever la jambe opposée (utiliser des coussins si le pied est placé sur le **collimateur chaud !**)
- Rotation interne du membre à examiner uniquement si une fracture de hanche n'est pas suspectée

Rayon directeur : RD horizontal incliné pour être perpendiculaire au RI et au col fémoral
DF : 100 cm
Respiration : Suspendre lors de la prise du cliché

Technique :

	cm	kV	mA	Temps	mAs	DF	Taille RI	Écran	Grille
Moyenne		75			40	102	24 x 30 cm	400	6:1

www.lemanip.com

Paratger Le Site www.lemanip.com Tout Est Gratuit

Mobile – Hanche et fémur proximal, profil
(Méthode de Sanderson)

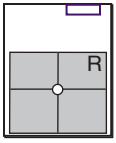

- 24 × 30 cm en vertical T ou 35 × 43 cm en vertical T
- Grille (dans le sens vertical)

Fig. 9-8. Incidence médiolatérale.

Position

- Placer suffisamment de supports pliés sous la hanche pour surélever la hanche à examiner de 8–10 cm en obliquant le patient de 20°–30°
- Placer le RI partiellement incliné sous la hanche, avec les lames de la grille en vertical

Rayon directeur :

- RD incliné autant que nécessaire pour être presque **perpendiculaire au grand axe du pied ;** le degré d'inclinaison du RD est déterminé par la rotation externe du membre à examiner
- Un RD 10°–20° crânial visualise mieux le col et la tête si la grille peut aussi être inclinée légèrement pour éviter un effet grille

DF : 100 cm

Fig. 9-9. Fémur proximal, profil (incidence médiolatérale).

Technique :

	cm	kV	mA	Temps	mAs	DF	Taille RI	Écran	Grille
Moyenne		80			20	102	24 x 30 cm	400	6:1

Paratger Le Site www.lemanip.com Tout Est Gratuit

Paratger Le Site www.lemanip.com Tout Est Gratuit

www.lemanip.com

Arceau chirurgical (mobile)

Abdomen, face PA (cholangiogramme)

Position et RD

- Incidence PA (patient en décubitus dorsal) : amplificateur de brillance au-dessus, tube au-dessous
  - Garder l'amplificateur aussi proche que possible du patient pour réduire le diffusé
- Fournir des tabliers plombés et/ou des protections pour tout le personnel de la salle
- Maintenir le champ stérile
- EA ou manuelle
- La pédale au pied permet une intervention en mains libres pour le médecin qui peut examiner l'image sur le moniteur

Fig. 9-10. Arceau positionné pour hanche ou abdomen de face AP. *Avec l'aimable autorisation d'OEC Medical Systems, Inc.*

Technique manuelle

cm	kV	mA	Temps	mAs	DF	Taille RI	Écran	Grille

Arceau chirurgical – Hanche, profil

Position et RD

- Incidence supéro-inférieure
  - RD horizontal, tube à rayons X au-dessus, amplificateur au-dessous
- S'assurer de la stérilité du champ
- Fournir tabliers plombés et/ou protection
- Le champ d'exposition étant plus élevé à l'extrémité du tube, l'opérateur devra se tenir à distance de celui-ci



Fig. 9-11. Arceau pour hanche de profil. *Avec l'aimable autorisation de Philips Medical System.*

Note : Une variante recommandée est de faire l'incidence inverse en inférosupérieure en raison de l'irradiation élevée à l'extrémité du tube.

Technique manuelle

cm	kV	mA	Temps	mAs	DF	Taille RI	Écran	Grille

www.lemanip.com

Paratger Le Site www.lemanip.com Tout Est Gratuit

Paratger Le Site www.lemanip.com Tout Est Gratuit

Procédures chirurgicales ou mobiles

Région anatomique :

Description de la position du patient :

Rayon directeur – Localisation et/ou inclinaison :

Technique :

Appareil ou salle	cm	kV	mA	Temps	mAs	DF	Taille RI	Écran	Grille

Région anatomique :

Description de la position du patient :

Rayon directeur – Localisation et/ou inclinaison :

Technique :

Appareil ou salle	cm	kV	mA	Temps	mAs	DF	Taille RI	Écran	Grille

www.lemanip.com

Paratger Le Site www.lemanip.com Tout Est Gratuit

Paratger Le Site www.lemanip.com Tout Est Gratuit

Annexe A : Dose au patient – Explications

Calculs par Richard A. Geise, Ph.D., Certified Radiological Physicist

Toutes les doses calculées pour ce guide ont été réalisées avec un générateur triphasé 12 crêtes avec une filtration d'une couche d'une demi-valeur de 3 mm d'aluminium à 80 kV et un débit à 1 mètre à 80 KV de 6 mR/mAs. La **dose d'entrée à la peau (P)** était déterminée en utilisant certains facteurs d'ajustement prenant en considération la distance source–peau et le rétrodiffusé. Les doses à la **ligne médiane (LM)** se rapprochent des doses à un organe spécifique dans les régions moyennes du corps.

Chacune de ces doses était déterminée pour une épaisseur, un kV et des mAS notés dans les cases techniques. Les types féminins pris dans ce guide sont plus petits que de nombreuses patientes adultes, ce qui signifie que les facteurs techniques et les doses résultantes à la patiente devraient aussi être plus élevées pour des patientes plus fortes que les valeurs indiquées.

Doses aux gonades : Les **doses aux gonades (G)** indiquées pour les hommes et les femmes supposent qu'aucun protège-gonades n'a été utilisé, à moins que cela ne soit indiqué. Par exemple, les photos d'incidence de hanche dans le chapitre 5 montrent des protège-ovaires en place qui, **s'ils étaient placés correctement, réduiraient la dose aux ovaires à seulement 10 % environ de celle indiquée sans champ de protection.** Chez l'homme, les doses aux testicules quand ils se situent dans le rayon primaire auraient aussi **approximativement été moindres de 10 %** des doses aux gonades indiquées si les champs plombés avaient été correctement placés dans la région des testicules. Cela prouve l'importance d'utiliser autant que possible des protège-gonades, en particulier chez les patients en âge de procréer, quand les gonades sont dans le champ ou à proximité du rayonnement X primaire.

Ces doses aux gonades devraient rappeler au technicien en radiologie les doses significatives reçues par ces organes radiosensibles dans les incidences du bassin, de la région abdominale inférieure, et l'importance d'utiliser des protège-gonades correctement positionnés.

Collimation : En général, **les organes situés à 3 cm en dehors du bord du champ de rayons X recevront une dose d'environ 10 % de celle reçue dans le champ. À une distance de 10 cm en dehors des limites du champ d'exposition, la dose est seulement d'environ 1 %.** Cela prouve l'importance d'une collimation stricte à la région à examiner.

Paratger Le Site www.lemanip.com Tout Est Gratuit

www.lemanip.com

Paratger Le Site www.lemanip.com Tout Est Gratuit

Effet du KV : La dose patient pour une technique à 90 kV peut être comparée à celle à 80 kV pour une étude bilatérale des hanches de la p. 166. Cela démontre l'avantage d'utiliser un kV plus élevé et des mAs les plus bas possibles, en particulier pour la région pelvienne en raison de la proximité des ovaires et des testicules.

Politique du service : Chaque technicien en imagerie devrait prendre en considération la politique du service pour l'utilisation de kV élevés et l'utilisation de protège-ovaires pour les femmes en âge de procréer pour l'étude des régions abdominales inférieures et pelviennes. Par exemple, les protège-ovaires ne devraient pas être utilisés pour toute étude de l'abdomen ou du tube digestif intéressant l'abdomen moyen et inférieur. C'est également vrai pour le rachis inférieur ou les régions pelviennes intéressant la ceinture pelvienne, à moins que cela ne soit indiqué par un radiologiste, car ces protège-ovaires cacheraient l'essentiel de l'anatomie. Cependant, les **protège-ovaires peuvent être utilisés** pour les examens des hanches et du fémur proximal s'ils sont placés correctement, comme cela est montré dans ce guide. La **protection des testicules** chez tous les hommes en état de procréer est également importante lors des examens des hanches et du bassin, car **ceux-ci peuvent être protégés** sans cacher l'essentiel de l'anatomie.

CND : Les initiales **CND** signifient «**contribution non détectable**» et sont utilisées dans les guides de radioprotection pour certaines régions du corps signifiant qu'un calcul a été fait et que la contribution de la dose était insignifiante. Ces initiales sont utilisées pour les doses aux gonades dans les sexes masculin et féminin pour les examens des membres supérieurs et inférieurs et pour les examens de la tête et des parties supérieures du corps.

Doses en mammographie : Les doses indiquées en mammographie le sont pour le kV indiqué avec des expositions contrôlées par les EA avec un fantôme de sein 50/50 utilisant les écrans Min-R de Kodak et un développement adapté. La **DGM** est la «**dose glandulaire moyenne**».

Note : La dose à l'organe telle que celle aux **gonades, seins** et **thyroïde** a été calculée sur la base des tableaux du *CRC Handbook of Radiation Doses in Nuclear Medicine and Diagnostic X-ray* par James Keriakes et Marvin Rosenstein (CRC Press, Boca Raton, 1980). Ces doses ont été adaptées en prenant en considération la taille approximative du champ de collimation, comme indiqué dans le dessin en haut à gauche situé à côté de chaque photo de positionnement.

Paratger Le Site www.lemanip.com Tout Est Gratuit

www.lemanip.com
www.lemanip.com
www.lemanip.com

www.lemanip.com

www.lemanip.com

Paratger Le Site www.lemanip.com Tout Est Gratuit

Annexe B : Tableau temps–mA (mAs)

Temps en secondes		mA (mAs dans les cases)										
		50	75	100	150	200	250	300	400	500	600	800
1/500	0,002	0,1	0,15	0,2	0,3	0,4	0,5	0,6	0,8	1	1,2	1,6
1/200	0,005	0,25	0,38	0,5	0,75	1,0	1,25	1,5	2	2,5	3	4
1/120	0,008	0,4	0,6	0,8	1,2	1,6	2	2,4	3,2	4	4,8	6,4
1/100	0,01	0,5	0,75	1	1,5	2	2,5	3	4	5	6	8
≈1/80	0,013	0,65	0,98	1,3	1,95	2,6	3,25	3,9	5,2	6,5	7,8	10,4
≈1/60	0,016	0,8	1,2	1,6	2,4	3,2	4	4,8	6,4	8	9,6	12,8
≈1/50	0,019	0,95	1,43	1,9	2,85	3,8	4,75	5,7	7,6	9,5	11,4	15,2
1/40	0,025	1,25	1,88	2,5	3,75	5	6,25	7,5	10	12,5	15	20
1/30	0,033	1,65	2,48	3,3	4,95	6,6	8,25	9,9	13,2	16,5	19,8	26,4
≈1/24	0,041	2,05	3,08	4,1	6,15	8,2	10,25	12,3	16,4	20,5	24,6	32,8
1/20	0,05	2,5	3,75	5	7,5	10	12,5	15	20	25	30	40
≈1/15	0,064	3,2	4,8	6,4	9,6	12,8	16	19,2	25,6	32	38,4	51,2
1/12	0,08	4	6	8	12	16	20	24	32	40	48	64
1/10	0,1	5	7,5	10	15	20	25	30	40	50	60	80
1/8	0,125	6,25	9,38	12,5	18,8	25	31,25	37,5	50	62,5	75	100
1/6	0,16	8	12	16	24	32	40	48	64	80	96	128
1/5	0,2	10	15	20	30	40	50	60	80	100	120	160
3/10	0,3	15	22,5	30	45	60	75	90	120	150	180	240
2/5	0,4	20	30	40	60	80	100	120	160	200	240	320
1/2	0,5	25	37,5	50	75	100	125	150	200	250	300	400
3/5	0,6	30	45	60	90	120	150	80	240	300	360	480
4/5	0,8	40	60	80	120	60	200	240	320	400	480	640

Attention : Vérifier le tableau des performances du tube pour un maximum de combinaisons temps et mA pour des mAs plus importants.

Paratger Le Site www.lemanip.com Tout Est Gratuit

www.lemanip.com

www.lemanip.com

www.lemanip.com

Paratger Le Site www.lemanip.com Tout Est Gratuit

Annexe C : Tableau de conversion distance–exposition

Nouvelle DF	DF d'origine								
	91 cm	102 cm	107 cm	112 cm	122 cm	152 cm	183 cm	254 cm	305 cm
76 cm	0,7	0,6	0,5	0,5	0,4	0,3	0,2	0,1	0,1
91 cm	1	0,8	0,7	0,7	0,6	0,4	0,3	0,1	0,1
102 cm	1,2	1	0,9	0,8	0,7	0,4	0,3	0,2	0,1
107 cm	1,4	1,1	1	0,9	0,8	0,5	0,3	0,2	0,1
112 cm	1,5	**1,2**	1,1	1	0,8	0,5	0,4	0,2	0,1
117 cm	1,6	1,3	1,2	1,1	0,9	0,6	0,4	0,2	0,2
122 cm	1,8	1,4	1,3	1,2	1	0,6	0,4	0,2	0,2
127 cm	1,9	1,6	1,4	1,3	1,1	0,7	0,5	0,3	0,2
140 cm	2,3	1,9	1,7	1,6	1,3	0,8	0,6	0,3	0,2
152 cm	2,8	2,3	2	1,9	1,6	1	0,7	0,4	0,3
183 cm	4	3,2	2,9	2,7	2,3	1,4	1	0,5	0,4
254 cm	7,7	6,3	5,7	5,2	4,3	2,8	1,9	0,1	0,7
305 cm	11,1	9	8,2	7,4	6,3	4	2,8	1,4	1

Exemple 1 : Déterminer les mAs avec une DF qui passe de 102 cm à 112 cm. (Descendre dans la colonne 102 cm à la case 112 cm et prendre **1,2** comme facteur de conversion.) mAs d'origine = 8.

Réponse : 8 × 1,2 = 9,6 ou **10 mAs**

Exemple 2 : La technique pour le thorax à 183 cm nécessite 6 mAs à 90 kV. Si la DF doit être diminuée à 152 cm, quels mAs devra-t-on mettre si les autres facteurs restent inchangés ?

Réponse : Le facteur de conversion est de **0,7**. 6 mAs × 0,7 = **4,2 mAs**

Paratger Le Site www.lemanip.com Tout Est Gratuit

www.lemanip.com

Paratger Le Site www.lemanip.com Tout Est Gratuit

Annexe D : Conversion densité–taille du champ de collimation

Une collimation stricte du rayonnement X primaire à la zone d'intérêt réduit la région et le volume de tissu irradié. Cela réduit la dose au patient mais améliore aussi la qualité de l'image en réduisant le rayonnement diffusé qui atteint le récepteur d'image (RI). Dès lors, en réduisant la taille du champ de collimation, on réduit la proportion de rayonnement diffusé atteignant le RI ; il en résulte une moindre densité de l'image. Cela nécessite une adaptation des mAs ou des kV pour maintenir une densité d'image adéquate quand la taille du champ de collimation est significativement réduite.

La **densité des tissus** et **en partie leur épaisseur**, aussi bien que le **type et la rapidité de l'écran**, affectent ces facteurs pour les systèmes écran-film, mais en général les facteurs de conversion suivants peuvent être utilisés comme guide pour adapter l'exposition.

Tableau de conversion taille du champ–exposition (avec des écrans Lanex 400)

Modification de l'exposition en fonction de la taille du champ	Augmentation requise en mAS	Facteurs de multiplication
Abdomen		
35 × 43 cm → 24 × 30 cm	25 %–35 %	1,25–1,35×
35 × 43 cm → 18 × 24 cm	50 %–75 %	1,5–1,75×
34 × 43 cm → 10 × 10 cm	100 %–120 %	2,0–2,2×
Crâne		
24 × 30 cm → 8 × 8 cm	30 %–40 %	1,3–1,4×

Exemple : Calculer les mAs requis pour un abdomen quand le champ de collimation est diminué de 35 × 43 cm à 18 × 24 cm (collimation pour vésicule biliaire). À l'origine, mAs = 65 à 80 kV.
Réponse : Augmentation mAs 50 %–75 %. (1,5 × 65 = 98, 1,75 × 65 = 114). Nouveaux mAs = **98–114**.

www.lemanip.com

Paratger Le Site www.lemanip.com Tout Est Gratuit

Paratger Le Site www.lemanip.com Tout Est Gratuit

Annexe E : Règle de conversion pour contention

Une contention mise en place au niveau des membres supérieurs et inférieurs (extrémités) nécessite une augmentation de l'exposition. Une méthode proposée pour déterminer la compensation de l'exposition est de mesurer l'augmentation d'épaisseur de la partie incluant la contention et d'adapter en fonction les constantes d'exposition.

La méthode décrite ci-dessus peut en général être utilisée mais, en plus de l'épaisseur supplémentaire liée à la contention, différentes densités des constituants des contentions affectent aussi les adaptations des facteurs d'exposition. Dès lors, un guide général de conversion pour contention qui prend en compte la taille et le type de matériel est proposé.

Tableau de conversion pour contention

Taille et type de contention	Ajustement de l'exposition
Contention en fibre de verre	+3 à 4 kV ou 1,25–1,3 × mAs (+25–30 %)
Plâtre de taille moyenne ou petite	+5 à 7 kV ou 1,5–1,6 × mAs (+50–60 %)
Plâtre épais	+8 à 10 kV ou 2 × mAs (+100 %)

Exemple : Une cheville face AP et profil prise à 66 kV et 6 mAs met en évidence une fracture. Un plâtre de taille moyenne est posé et des clichés après réduction sont demandés. Quelles constantes devront être mises ?
Réponse : **76 kV @ 6 mAs** (+10 kV)
Ou **66 kV** à **12 mAs** (2× mAs)

Paratger Le Site www.lemanip.com Tout Est Gratuit

www.lemanip.com

www.lemanip.com

Paratger Le Site www.lemanip.com Tout Est Gratuit

Annexe F : Tableau de conversion rapidité d'écran

Nouvelle rapidité écran	Rapidité d'écran d'origine											
	25	**50**	**80**	**100 (PAR)**	**200**	**250**	**300**	**350**	**400**	**500**	**800**	**1200**
25	1	2	3,2	4	8	10	12	14	16	20	32	48
50	0,5	1	1,6	2	4	5	6	7	8	10	16	24
80	0,31	0,63	1	1,25	2,5	3,13	3,75	4,38	5	6,25	10	15
100 (PAR)	0,25	0,5	0,8	1	2	2,5	3	3,5	4	5	8	12
200	0,125	0,25	0,4	0,5	1	1,25	1,5	1,75	2	2,5	4	6
250	0,1	0,2	0,32	0,4	0,8	1	1,2	1,4	1,6	2	3,2	4,8
300	0,08	0,17	0,27	0,33	0,67	0,83	1	1,12	1,33	1,67	2,67	4
350	0,07	0,14	0,23	0,29	0,57	0,71	0,85	1	1,14	1,4	2,29	3,4
400	0,06	**0,13**	0,2	0,25	0,5	0,63	0,75	0,88	1	1,25	2	3
500	0,05	0,1	0,16	0,2	0,4	0,5	0,6	0,7	0,8	1	1,6	2,4
800	0,03	0,06	0,1	0,13	0,25	0,31	0,38	0,44	0,5	0,63	1	1,5
1200	0,02	0,04	0,07	0,08	0,17	0,21	0,25	0,29	0,33	0,42	0,67	1

Ce tableau de conversion permet une conversion approximative rapide des facteurs d'exposition quand on change d'une rapidité connue d'écran à une autre.

Exemple : Si les constantes pour un genou de face avec un écran très rapide (400) est de 4 mAs à 70 kV, et qu'un écran de rapidité 100 est utilisé, quelle est l'augmentation de mAs nécessaire ?

Réponse : Trouver le facteur de conversion en allant, dans la colonne de rapidité 400, à la ligne de rapidité 100 ; le facteur de correction est **4**. 4 mAs × 4 = **16 mAs**.

Pour vérifier votre réponse, convertissez à l'inverse de l'écran 100 vers le 400 en descendant de la colonne 100 à la rangée 400 ; le facteur de conversion est **0,25**. 16 mAs × 0,25 = **4 mAs** (mAs d'origine).

Paratger Le Site www.lemanip.com Tout Est Gratuit

www.lemanip.com

www.lemanip.com

www.lemanip.com

Partager Le Site www.lemanip.com Tout Est Gratuit

Annexe G : Tableau de conversion du rapport de grille

		Rapport de grille d'origine (constantes d'origine)					
		Sans grille	Avec grille	5:1 ou 6:1	8:1	12:1	16:1
Nouveau rapport de grille	Gamme kV recommandée	< 60–70	60–90	60–75	70–90	70–125 (95–125)	70–125 (95–125)
Sans grille	< 60–70	1	0,5	0,33	0,25	0,2 (0,17)	0,17 (0,14)
Avec grille (équivalent 4 ou 5:1)	60–90	2	1	0,67	0,5	0,4	0,33
5:1 ou 6:1	60–75	3	1,5	1	0,75	**0,6**	0,5
8:1	70–90	4	2	1,33	1	0,8	0,67
12:1	70–125 (95–125)	5 (6)	2,5	**1,67**	1,25	1	0,83
16:1	70–125 (95–125)	6 (7)	3	2	1,5	1,2	1

Ce tableau de conversion peut être utilisé en général pour des conversions de grille fondées sur une gamme moyenne de kV recommandée pour chaque type de grille. Voir la page précédente pour plus de détails sur la conversion pour des grilles spécifiques. Pour l'emploi de ce tableau, déterminer le facteur de conversion correct (facteur de multiplication) en descendant sur le tableau à la nouvelle grille à utiliser et multiplier par ce facteur.

Exemple : Si **7 mAs** @ 70 kV est choisi pour une épaule en utilisant une grille 12:1, quels mAs devront être utilisés avec une grille mobile 5:1 ?

Réponse : Le facteur de conversion pour convertir de 12:1 à 5:1 est **0,6**.

7 mAs × 0,6 = **4,2 mAs** à 70 kV.

Pour vérifier votre réponse, convertissez à l'inverse d'une grille 5:1 à 12:1. Une augmentation des constantes sera nécessaire, et le facteur de conversion est **1,67**. (4,2 mAs × 1,67 = **7 mAs**, constante d'origine pour la grille 12:1)

www.lemanip.com

Paratger Le Site www.lemanip.com Tout Est Gratuit

Annexe H : Abréviations et acronymes

Les abréviations et acronymes le plus souvent utilisés dans les services d'imagerie aujourd'hui et employés dans ce guide de poche sont énumérés ci-après.

Positionnement en général/termes d'anatomie

AC	Articulations acromioclaviculaires
AP, PA	Incidence antéropostérieure, postéroantérieure
D	Droit(e)
EIAS	Épine iliaque antérosupérieure (limite du pelvis)
G	Gauche
L	*Left* (gauche)
OAG, OAD	Incidences obliques antérieures gauche et droite
OPG, OPD	Incidences obliques postérieures gauche et droite
PCM	Plan coronal médian (plan divisant le corps en parties antérieure et postérieure)
PSM	Plan sagittal médian (plan divisant le corps en côté droit et gauche)
R	*Right* (droit[e])
SC	Articulations sternoclaviculaires
SI	Articulations sacro-iliaques
SMV	Incidences sous menton-vertex

Abréviations utilisées dans les tableaux « Technique » en bas de page

CND	Contribution non détectable
DF	Distance focale
F	Sexe féminin
F (G ou P)	Foyer (grand ou petit)
G	Sujet gros
GO	Gonades
LM	Ligne médiane
M	Sujet mince/sexe masculin
N	Sujet normal
P	Peau
RI	Récepteur d'image

Termes pour les examens abdominaux

GI	Gastro-intestinal
RUV	Reins, uretères, vessie (cliché d'abdomen)
UIV	Urographie intraveineuse

Paratger Le Site www.lemanip.com Tout Est Gratuit

www.lemanip.com

Paratger Le Site www.lemanip.com Tout Est Gratuit

Termes techniques

DRIO	Distance récepteur d'image et objet
DT	Direct sur table (sans Potter)
EA	Exposition automatique
H	Sens de la hauteur (orientation du RI par rapport au patient) ; portrait
RD	Rayon directeur (pour centrer l'incidence)
RI	Récepteur d'image (film ou signal numérisé)
T	Sens transversal (orientation du RI par rapport au patient) ; paysage

Termes en relation avec les articulations des membres (extrémités)

CMC	Carpométacarpienne (poignet)
IP	Interphalangienne (main ou pied)
IPP	Interphalangienne proximale (main ou pied)
MCP	Métacarpophalangienne (main)
MTP	Métatarsophalangienne (pied)

Termes en relation avec le crâne

ATM	Articulation temporomandibulaire
CAE	Conduit auditif externe
LAM	Ligne acanthion-méat
LGA	Ligne glabelle-région alvéolaire
LGM	Ligne glabelle-méat
LIOM	Ligne infra-orbitoméatale
LIP	Ligne interpupillaire
LLM	Ligne lèvres-méat (incidence de Waters modifiée)
LMM	Ligne menton-méat (incidence de Waters)
LOM	Ligne orbitoméatale

www.lemanip.com
www.lemanip.com
www.lemanip.com

Paratger Le Site www.lemanip.com Tout Est Gratuit

Gratuittement

www.lemanip.com

Radiologie et imagerie medicale

Livres,memoires,rapport de stage,courses,radiologie conventionnelle,Scanner,TDM,IRM,Scintigraphie, Medecine nucleaire,Radiotherapie,Radiologie Interventionnelle,Oncologie,Clichees,Cas interpretes,exposes,medecine

https://www.lemanip.com/

www.lemanip.com